

DIFERENÇAS MORFOLÓGICAS DOS CANAIS RADIOCULARES DOS PRÉ-MOLARES SUPERIORES E OS MÉTODOS DE IDENTIFICAÇÃO: REVISÃO SISTEMÁTICA.

Giovana Vieira Major¹; Ana Maria Alves², Rodrigo Lorenzi Poluha³, Emerson Barili⁴,
Joana Yumi Teruya Uchimura⁵.

¹Acadêmica do Curso de Odontologia, Campus Maringá/PR, Universidade Cesumar – UNICESUMAR. giovana.vieira.major@gmail.com

²Acadêmica do Curso de Odontologia, Campus Maringá/PR, Universidade Cesumar – UNICESUMAR. aninha06062000@gmail.com

³Docente, Departamento de Odontologia, UNICESUMAR. rodrigopoluha@gmail.com

⁴Docente do Curso de Estatística UEM, Departamento de Estatística, Maringá/PR. ebarili2@gmail.com

⁵Orientadora, Departamento de Odontologia, UNICESUMAR. joanayumi@gmail.com

RESUMO

Esta pesquisa teve como objetivo principal realizar uma revisão sistemática das diferentes metodologias utilizadas para o conhecimento da anatomia radicular dos pré-molares superiores. As bases de dados eletrônicas utilizadas para sua realização da revisão foram: BVS (*Medline, Lilacs, BBO*), *Cochrane Library* e *Scopus*, restringindo-se ao período retroativo de 10 anos, 2010 a 2020. Os termos descritivos para estratégia de busca nas bases de dados, bem como os termos *mesh* e *entry terms* relacionados foram os seguintes; (*maxillary premolar OR maxilar first premolar OR maxilar second premolar AND root canal morphology OR Root anatomy OR root canal system configuration*). Foram considerados os seguintes critérios de inclusão: artigos de pesquisas de caráter epidemiológico que utilizaram diversos métodos de identificação tanto in vivo quanto ex vivo. Considerados como critérios de exclusão: artigos de pesquisas anteriores ao ano 2010, pesquisas realizadas em dentes pré-molares inferiores e que não se enquadravam nos objetivos da pesquisa. O número de raízes do primeiro pré-superior é em sua maioria diferente do segundo pré superior, pois em um é encontrado maior percentual de duas raízes e no outro de uma raiz respectivamente. O número de canais radiculares do primeiro e segundo pré-molares também se apresentaram diferentemente, no entanto, acompanhando sua anatomia radicular, maior ocorrência de dois canais para primeiro pré e menor ocorrência para segundo. Na classificação de Vertucci o primeiro pré-molar demonstrou maior ocorrência para o tipo IV enquanto o segundo para o I. O método de diagnóstico mais utilizado foi o de Tomografia Computadorizada Cone Beam.

PALAVRAS-CHAVE: Anatomia; Classificação; Maxilar.

1 INTRODUÇÃO

O tratamento do canal radicular é um procedimento odontológico conservador que preserva estruturas dentárias, removendo patologias da polpa dentária ou da região perirradicular. (Li, Bao, Yang *et al.*, 2018). O conhecimento anatômico da estrutura dentária, canais radiculares e sua morfologia é de extrema relevância para os cirurgiões dentistas, principalmente durante à realização do tratamento endodôntico (VERTUCCI, 2005).

A variabilidade dos sistemas de canais radiculares, no entanto pode complicar à realização destes procedimentos, levando a possíveis acidentes, complicações ou até mesmo à canais não tratados (Pablo, Estevez & Peix Sanchez, 2010; Ahmad & Alenezi, 2016;). Assim, o conhecimento anatômico, acrescido à experiência clínica são basais para se obter um procedimento endodôntico de sucesso (Abella *et al.*, 2015; Awawdeh *et al.*, 2008).

Os pré-molares são grupos dentários em que são realizados tratamento endodônticos sobretudo na maxila, ficando atrás apenas dos molares (Zaatar, Alkandari, Alhomaidah, & Alyasin, 1997). Os sistemas de canais radiculares destes dentes apresentam variabilidade, sendo estudados na literatura suas variações e estas classificadas de acordo com Vertucci, dando desta forma maior complexidade ao seu tratamento endodôntico e instrumentação (Vertucci, 1984).

Diversos métodos têm sido propostos para descrever à morfologia dos canais radiculares, como: métodos de seccionamento, impressão dos canais radiculares,

tomografias micro computadorizadas, técnicas de pigmentação, radiografias panorâmicas e periapicais, utilização de contraste e tomografia computadorizada cone beam. (Marceliano-Alves, Alves, Mendes De, & Provenzano, 2016; Neelakantan *et al.*, 2011). Alguns estudos relatam que esta última seria considerada o padrão ouro para identificação dos canais radiculares (Neelakantan, Subbarao, & Subbarao, 2010). Sobrepõe-se que diversas metodologias para localização destes canais são relatadas na literatura, no entanto, escassos estudos trazem alguma correlação e discussão entre os achados.

Tal estudo irá identificar o número de canais radiculares, métodos de análise para identificação dos canais, número de forames apicais e classificação em relação sua morfologia. Dentre as hipóteses a serem esperadas destacam-se as diferenças anatômicas entre primeiro e segundo pré-molar superior e as diferenças em relação aos métodos utilizados para identificação dos canais radiculares.

2 MATERIAIS E MÉTODOS

Foram pesquisadas as seguintes bases de dados eletrônicas: BVS (Medline, Lilacs, BBO), Cochrane Library, Scopus. Empregados os termos descritivos para estratégia de busca, bem como os termos *Mesh* e *entry terms* relacionados; (*maxillary premolar OR maxilar first premolar OR maxilar second premolar AND root canal morphology OR Root anatomy OR root canal system configuration*), no período de, 2010 a 2020. Os dados foram analisados de acordo com: o número de raízes, número de canais, método de análise para identificação dos canais radiculares e classificação em relação à sua morfologia. Foram adotados os seguintes critérios de inclusão: artigos de pesquisas de carácter epidemiológico que utilizaram diversos métodos de identificação como: tomografia computadorizada; microscópio operatório; radiografias periapicais e métodos visuais, como fotográficos e diferentes métodos realizados tanto *in vivo* quanto *ex vivo*. Como critérios de exclusão: artigos de pesquisas anteriores ao ano 2000; pesquisas realizadas em dentes pré-molares inferiores e que não se enquadravam nos objetivos da pesquisa. Dois revisores selecionaram, independentemente, os títulos e resumos, observando os critérios de inclusão e exclusão, e posteriormente os textos completos dos estudos incluídos para a determinação da elegibilidade de cada estudo. As discordâncias foram resolvidas através de consenso, cabendo a um terceiro revisor a decisão final.

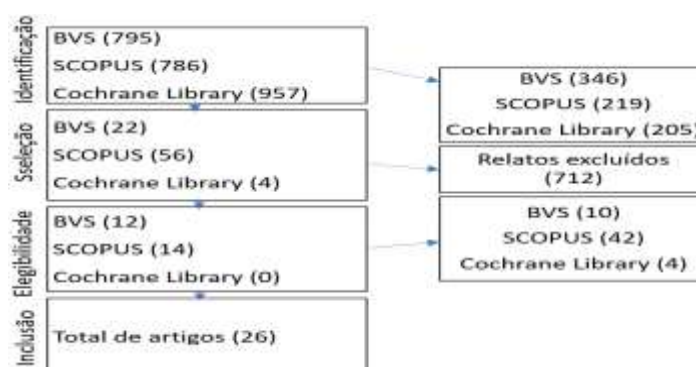


Figura 1: fluxograma com as diferentes fases da revisão sistemática

3 RESULTADOS E DISCUSSÕES

Dos 27 estudos selecionados para pesquisa, obtiveram-se um total de 32.844 primeiro pré-molar superior para análise, destes a maioria reportou que a anatomia radicular mais frequente para este dente seria a de duas raízes. A incidência de três raízes foi de menor percentual, e mais encontrada em populações de indianos, espanhola, sul africana e israelense.

Já o segundo pré-molar superior existiu maior percentual para ocorrência de uma raiz, no entanto a variação de três raízes foi mais encontrada na população sul africana com 1,4% dos 601 dentes avaliados e chennai com 10,2% dos 400 segundo pré-molares superiores analisados.

Do total de 60.898 primeiro pré-molares superiores a maioria apresentou dois canais, com exceções para população indígena que 28,5% do total de 700 dentes estudados, demonstrou um alto percentual para ocorrência de três canais.

Agora o segundo pré-molar superior evidenciou maior episódios de um único canal, porém de periodicamente houve maior prevalência de três canais para população indígena com 25% do total de 700 dentes avaliados.

Dos 50877 dentes avaliados o tipo IV se demonstrou com maior frequência, desta as populações com maiores percentuais foram: turca com 77% dos 2680 dentes; súditas com 71% dos 707 dentes; sul africana 72% dos 601 dentes e egípcia com 73,2% dos 700 dentes. Já o tipo VIII demonstrou menor ocorrência, com maior percentual para: indianos com 30% de 700 dentes; asiática e branca com 30% dos 15655 dentes e turca com 30% dos 987 dentes. Em relação ao método de diagnóstico mais utilizado para a análise da morfologia dos canais radiculares foi a Tomografia Computadorizada Cone Beam, que dos 24 estudos analisados 18 (75%) utilizaram desta metodologia para o estudo.

Dos 47846 dentes avaliados o tipo I se demonstrou com maior frequência, desta as populações com maiores percentuais foram: 99,6 asiática de 15,655 dentes e branca 95% dos 15,655 dentes. Já o tipo VIII demonstrou menor ocorrência, com maior percentual para: indianos com 30% de 700 dentes. Quanto ao método de diagnóstico mais utilizado para a análise da morfologia dos canais radiculares foi a Tomografia Computadorizada Cone Beam, que dos 18 estudos analisados 14 (77%) utilizaram desta metodologia para o estudo.

4 CONCLUSÃO

1.O número de raízes do primeiro pré-superior é em sua maioria difere do segundo pré-superior, pois em um é encontrado maior percentual de duas raízes e no outro de uma raiz, respectivamente.

2.O número de canais radiculares do primeiro e segundo pré-molares também se apresentaram de forma diferente, no entanto acompanhando sua anatomia radicular, maior ocorrência de dois canais para primeiro pré e menor ocorrência para segundo.

3.Na classificação de Vertucci o primeiro pré-molar demonstrou maior ocorrência para o tipo IV enquanto o segundo para o I.

4.O método de diagnóstico mais utilizado foi o de Tomografia Computadorizada Cone Beam.

REFERÊNCIAS

ABELLA F, TEIXIDÓ LM, PATEL S, SOSA F, DURAN-SINDREU F, ROIG M. Cone-beam Computed Tomography Analysis of the Root Canal Morphology of Maxillary First and Second Premolars in a Spanish Population. **J Endod**. 2015 Aug;41(8):1241-7. Doi: 10.1016/j.joen.2015.03.026. Epub 2015 May 5. PMID: 25956606.

AWAWDWH, L., ABDULLAH, H., & AI-QUDAH, A. (2008). Root form and canal morphology of Jordanian maxillary first premolars. **Journal of Endodontics**, v. 34, n. 8, p. 956–961.

DE PABLO, O. V., ESTEVEZ, R., PEIX SANCHEZ, M., HEILBORN, C., & COHENCA, N. (2010). Root anatomy and canal configuration of the permanent mandibular first molar: A systematic review. **Journal of Endodontics**, v. 36, n. 12, p. 1919-1931.

LI, Y., BAO, S., YANG, X., TIAN, X., WEI, B., & ZHENG, Y. (2018). Symmetry of root anatomy and root canal morphology in maxillary premolars analyzed using cone-beam computed tomography. **Archives of Oral Biology**, 94, p. 84-92.
doi:10.1016/j.archoralbio.2018.06.020.

MARCELIANO-ALVES, M.; ALVES, F. R.; MENDES DDE, M.; Provenzano, J. C. Microcomputed tomography analysis of the root canal morphology of palatal roots of maxillary first molars. **Journal of Endodontics**, v. 42, n. 2, p. 280-283, 2016.

NEELAKANTAN, P.; SUBBARAO, C.; SUBBARAO, C. V. Comparative evaluation of modified canal staining and clearing technique, cone-beam computed tomography, peripheral quantitative computed tomography, spiral computed tomography, and plain and contrast medium-enhanced digital radiography in studying root canal morphology. **Journal of Endodontics**, v. 36, n. 9, p. 1547-155, 2010.

VERTUCCI, F. J. Root canal anatomy of the human permanent teeth. **Oral Surgery, Oral Medicine, and Oral Pathology**, v. 58, n. 5, p. 589-599, 1984.

VERTUCCI, F. J. Root canal morphology and its relationship to endodontic procedures. **Endodontic Topics**, v. 10, p. 1, p. 3-29, 2005.

ZAATAR, E. I.; ALKANDARI, A. M.; ALHOMAIDAH, S.; ALYASINI, I. M. Frequency of endodontic treatment in Kuwait: Radiographic evaluation of 846 endodontically treated teeth. **Journal of Endodontics**, v. 23, n. 7, p. 453-456, 1997.