UNIVERSIDADE CESUMAR UNICESUMAR
CENTRO DE CIÊNCIAS BIOLÓGICAS E DA SAÚDE
CURSO DE GRADUAÇÃO EM ODONTOLOGIA

ERUPÇÃO TARDIA DE DENTES PERMANENTES - RELATO DE CASO

BRUNA GABRIELA PEREIRA DA LUZ

BRUNO DA SILVA RIBEIRO

PONTA GROSSA– PR
2021

Bruna Gabriela Pereira Da Luz

Bruno Da Silva Ribeiro

ERUPÇÃO TARDIA DE DENTES PERMANENTES - RELATO DE CASO

Artigo apresentado ao Curso de Graduação em Odontologia da Universidade Cesumar – UNICESUMAR como requisito parcial para a obtenção do título de Bacharel(a) em Odontologia, sob a orientação do Prof. Dr. Murilo Sérgio Principe Bizetto.

PONTA GROSSA– PR

2021

FOLHA DE APROVAÇÃO

BRUNO DA SILVA RIBEIRO

ERUPÇÃO TARDIA DE DENTES PERMANENTES

Trabalho de Conclusão de Curso apresentado ao curso de graduação em Odontologia da UniCesumar – Centro Universitário de Maringá como requisito parcial para a obtenção do título de bacharel(a) em Odontologia, sob a orientação do Prof. Dr Murilo Sérgio Principe Bizetto

Aprovado em: ____ de _____de 2021.

BANCA EXAMINADORA

_____

Prof. Dr Murilo Sérgio Principe Bizetto - Unicesumar

_____

Profª. Drª. Evelyn Lopez - Unicesumar

_____

Profª. Drª Angela Da Ros Gonçalves - Unicesumar

ERUPÇÃO TARDIA DE DENTES PERMANENTES - RELATO DE CASO

Bruna Gabriela Pereira Da Luz

Bruno Da Silva Ribeiro

RESUMO

A erupção dos dentes possui uma cronologia que depende tanto da idade do indivíduo quanto do tempo de ocorrência, porém pode sofrer variação. Sendo assim, o atraso na erupção dentária ocorre por vários fatores, e indica que existem alterações no processo que precisam ser identificadas e tratadas. O presente trabalho apresenta o caso clínico de uma paciente de 12 anos e 9 meses de idade, na qual durante uma consulta de rotina foram identificados a retenção prolongada dos seguintes dentes decíduos: caninos e molares decíduos superiores do lado direito, canino decíduo superior do lado esquerdo, segundo molar decíduo inferior do lado esquerdo e primeiro molar decíduo inferior do lado direito. Diante desse diagnóstico, optou-se pela exodontia dentes decíduos, para que os permanentes sucessores correspondentes, pudessem erupcionar. Os resultados mostram que visitas regulares ao dentista e o diagnóstico detalhado podem diminuir a incidência de erupções tardias, e até mesmo desvios da rota de erupção de dentes permanentes, seu impacto no sorriso e na saúde bucal do paciente.

Palavras-chave: Erupção dentária ectópica. Etiologia. Exodontia.

LATE ERUPTION OF PERMANENT TEETH - CASE REPORT

ABSTRACT

Teeth eruption has a chronology that depends on both the age of the individual and the time of occurrence, but it can vary. Therefore, delay in tooth eruption can occur due to several factors, and indicates that there are changes in the process that need to be identified and treated. The present work presents the clinical case of a 12-year-old, 9-month-old patient, in whom, during a routine consultation, prolonged retention of the following deciduous teeth was identified: maxillary deciduous canines and molars on the right side, maxillary deciduous canine on the side. left, lower deciduous second molar on the left side, and lower deciduous first molar on the right side. In view of this diagnosis, it was decided to extract these primary teeth, so that the corresponding permanent successors could erupt. The results show that regular visits to the dentist and detailed diagnosis can decrease the incidence of late eruptions, and even deviations from the route of eruption of permanent teeth and its impact on the patient's smile and oral health.

Keywords: Ectopic tooth eruption. Etiology. Extraction.

1 INTRODUÇÃO

A erupção dos dentes permanentes possui uma cronologia que está ligada a certo tempo de ocorrência, como também à idade em que deve ocorrer. Esse período é variável para cada indivíduo, mesmo havendo um intervalo padrão.

Diante disso, as informações de erupções dentárias são indicadores que auxiliam a análise do desenvolvimento humano e podem indicar diagnósticos de distúrbios no crescimento.

O termo erupção se origina do latim erupere, que significa sair ou irromper. No caso dos dentes caracteriza-se pela incisão dos elementos através da gengiva, ou seja, como aponta Malheiros (1999) abrange toda a movimentação do dente desde o osso até sua posição final na cavidade bucal.

Nery (2013), afirma que existem diversos fatores que podem alterar a cronologia normal de erupção, podendo ser de ordem: local, sistêmicos ou relativos ao ambiente, sendo quea erupção dos dentes permanentes pode apresentar variações para mais ou para menos de seis meses.

Carvalho (2015), relata que a erupção é considerada tardia em casos de diferença de mais de um ano em relação à idade de irrupção normal para o caso dos dentes permanentes e que se ela ocorrer em um ou dois dentes, é denominada de erupção tardia isolada. Nesses casos há necessidade de avaliação clínica e radiológica para prevenir o surgimento de situações como, agenesia dentária, fibrose gengival, dentes supranumerários, entre outras.

De acordo com Terto (2017), a estimativa da cronologia e da sequência de erupção dentária é uma ferramenta para o cuidado multiprofissional das crianças, pois dá liberdade para um acompanhamento mais completo das mesmas, além de ajudar no diagnóstico e tratamento ortodôntico como também em orientações alimentares e fonoaudiológicas.

Moreira *et al* (2020), apontam que um dos fatores que pode ocasionar o atraso na erupção de dentes permanentes é a anquilose do dente decíduo - uma anomalia que pode ser progressiva e ocorre tanto em dentes decíduos como em permanentes.

Berco (2020) descreve que as falhas de erupção podem ocorrer como consequência de uma síndrome ou patologia isolada, que podem estar associadas a diversas causas: patológicas, idiopáticas, interferência mecânica ou interrupção do processo de erupção. Também relata que, devido ao envolvimento dos dentes por tecido ósseo, sua movimentação depende deum processo de remodelação óssea que se divide em cinco fases: fase pré eruptiva, fase intraóssea, fase da penetração na mucosa, fase pré oclusal e fase pós-oclusal.

Ferreira (2015) aponta que os mecanismos do movimento eruptivo dos dentes ainda não são plenamente compreendidos, mas o mais provável é que a erupção seja a combinação de vários fatores como: o crescimento radicular; a pressão vascular; a remodelação óssea e a tração do ligamento periodontal.

De acordo com Terto (2017), a erupção dentária está ligada ao equilíbrio fisiológico de todo o organismo. Alguns fatores podem levar a alterações em sua cronologia e sequência, entre elas destacam-se: a síndrome de Down, a displasia cleidocraniana, o hipotireoidismo, o hipopituitarismo, osteodistrofia hereditária de Albright, mucopolissacaridose tipo VI, assim como outras condições de natureza individual e ambiental,entre elas estão: estado nutricional infantil, nível socioeconômico, condições sistêmicas da criança, sexo, etnia e fatores genéticos.

De acordo com Berco (2020), a erupção é considerada tardia quando o dente desponta a cavidade oral numa cronologia totalmente fora da norma padrão levando à retenção do dente, etambém quando existe uma diferença de tempo em relação à idade média maior que dois ou três desvios-padrão do momento de erupção. A idade cronológica pode estabelecer o atraso ou a prematuridade da erupção dentária, porém o desenvolvimento radicular também é usado como parâmetro.

Jain *et al*. (2015), destacam que a dentição é vista pelos pais e profissionais de saúde como um acontecimento significativo no crescimento e desenvolvimento da criança. Sendo assim, tanto o tempo quanto a sequência da erupção do dente são fatores importantes no planejamento do tratamento odontológico, em especial na ortodontia, mas também em medicina legal odontológica para estimar a idade de uma criança.

Segundo Fernandes Neto (2009), do ponto de vista clínico a cronologia de erupção é essencial para facilitar o desenvolvimento de planos de saúde de prevenção e orientar a avaliação da idade fisiológica, proporcionando o diagnóstico de alterações no desenvolvimento infantil. Conhecendo a idade média de erupção dentária da população é possível diminuir os erros decorrentes do uso de avaliação cronológica.

Candeiro *et al* (2009) apontam que no processo de erupção dental, os dentes decíduos sofrem um fenômeno chamado rizólise fisiológica, que orienta a erupção de seu sucessor, proporcionando o posicionamento e alinhamento dentro de uma arcada dentária e quando esse fenômeno sofre desvios por perda precoce, erupção tardia ou ausência do dente permanente, poderá alterar a cronologia da erupção.

Segundo Teixeira *et al* (2005), durante a substituição dos caninos e molares decíduos pelos sucessores é preciso atenção pois, a reabsorção normal ou rizólise dos caninos e molares decíduos é um pré-requisito para a erupção normal de caninos e pré-molares, já que os dentes sucessores se encontram entre ou abaixo de suas raízes.

Em estudos epidemiológicos, Pires Correa *et al* (2010), constataram que o segundo molar inferior decíduo e o canino superior responderam por 61,12% dos casos de retenção prolongada nos indivíduos estudados.

Durante o processo de planejamento ortodôntico, Lopes (2020), aponta que devem ser considerados fatores como a necessidade de extrações, a relação sagital entre os arcos dentários, a relação oclusal dos dentes posteriores, a posição, a forma, a cor e a angulação dos dentes, a quantidade de espaço remanescente, a idade do paciente e a análise do perfil e do padrão facial.

Teixeira *et al* (2005) apontam que no caso de alterações na cronologia de erupção a melhor opção é a radiografia panorâmica, a qual permite comparar a cronologia de erupção entre os arcos superior e inferior e entre os quadrantes direito e esquerdo, devido a sua abrangência.

De acordo com Lopes (2020), o diagnóstico precoce e tratamento são cruciais para minimizar os problemas estéticos e funcionais decorrentes da erupção tardia dos dentes permanentes, como: alteração do espaço entre os dentes, retardo na formação dentária, retardo na esfoliação de dentes decíduos, erupção tardia dos dentes permanentes e redução da dimensão vertical.

O objetivo geral do trabalho é reconhecer a cronologia de erupção dos dentes permanentes, e os objetivos específicos são: determinar clinicamente e radiograficamente a presença de dentes compatíveis com a idade; Identificar retardos na sequência eruptiva e adequar a erupção dos dentes permanentes a sua cronologia mais favorável.

2 APRESENTAÇÃO DO CASO CLÍNICO

A paciente J. S., de 12 anos e 9 meses de idade, gênero feminino, compareceu a clínica odontológica da Faculdade Unicesumar de Ponta Grossa para consulta de rotina. Após leitura e assinatura, pelo responsável. do Termo de Consentimento Livre e Esclarecido (TCLE) foi realizada a anamnese, exame clínico detalhado, intra e extraoral e posteriormente exames radiográficos.

Na Figura 1 observa-se o perfil facial levemente convexo da paciente, selamento labial passivo, musculatura peribucal normal. No exame intraoral, identificou-se que o estágio da dentição era dentadura mista no 2° período transitório. A relação ântero posterior de molares e caninos estava em chave de oclusão. O overjet e overbite eram de 3mm e a curva de Spee encontrava-se normal. A paciente não relatou nenhum hábito de sucção e durante exame funcional a deglutição e fonação apresentaram-se normais, respiração mista.

Figura 1 – Fotos extra orais da paciente

Fonte: Os autores

Durante o exame foi constatada a retenção prolongada de alguns dentes, ou seja, não havia ocorrido a reabsorção fisiológica das raízes de alguns dentes decíduos e por esta razão, os dentes permanentes sucessórios, não estavam presentes na cavidade bucal. Portanto suspeitava-se que ainda se encontravam intra ósseos, com sinal de atraso, considerando a cronologia normal de erupção.

Verificou-se que canino e molares decíduos superiores do lado direito, canino decíduo superior do lado esquerdo, segundo molar decíduo inferior do lado esquerdo e primeiro molar decíduo inferior do lado direitos (dentes 53, 54, 55, 63, 75 e 84, respectivamente) ainda estavam presentes na cavidade bucal da paciente e aparentemente sem apresentar mobilidade, como se pode observar na Figura 2 antes da exodontia.

Após o exame clínico extra bucal, realizou-se as radiografias dos elementos 63, 75 e 84, conforme Figura 2, na qual se observou que havia retenção prolongada dos referidos dentes.

Com a observação de que a paciente era cognitiva e sistemicamente saudável a retenção prolongada dos decíduos não foi associada nenhuma síndrome. Segundo relato da mãe da paciente, essa condição pode ser considerada hereditária, já que outras pessoas da família também apresentaram o mesmo problema.

Observou-se que os dentes retidos da paciente estava entre 9 e 10 no estágio de Nolla, com raízes quase completas ou completas, por esse motivo foi escolhida a exodontia dos decíduos como tratamento.

Figura 2 – Radiografias dos elementos 63, 75 e 84 respectivamente.

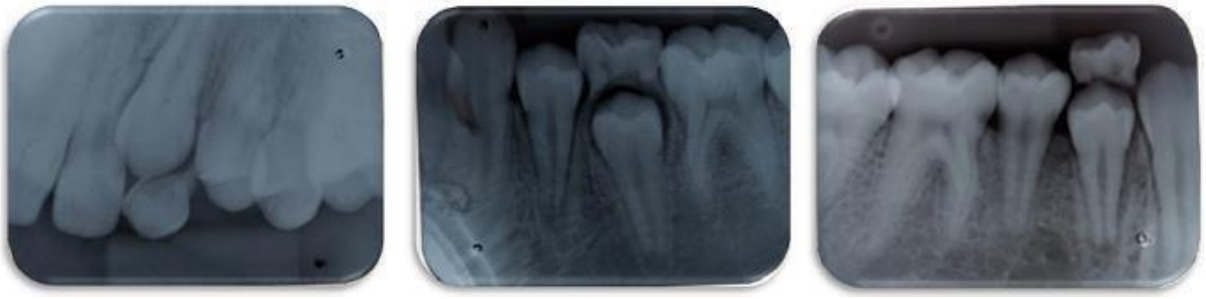

Fonte: Os autores

Figura 3 –Exodontia dos elementos 63, 75, 84

Fonte: Os autores

As exodontias dos dentes 63, 75 e 84 foram realizadas na primeira sessão com bastante cautela. Iniciando-se com a aplicação de anestésico tópico benzocaína, foi então aplicada mepivacaína 2% com epinefrina 1.100:000. Após isso, realizado o descolamento da mucosa e do periósteo da paciente com descolador de molt, e por fim realizou-se a exodontia do dente 63 com fórceps nº 1 e dos dentes 75 e 84 com fórceps nº 6 e irrigação abundante com soro fisiológica. Não houve necessidade de sutura.

Depois de vinte dias foi realizada a segunda sessão, com procedimento semelhante a primeira, iniciando-se com a radiografia, conforme Figura nº 4, dos dentes 53, 54 e 55, na qual se observou que havia retenção prolongada dos referidos dentes.

Figura 4 – Radiografia dos elementos 53, 54 e 55

Fonte: Os autores

As exodontias dos dentes 53, 54 e 55 na segunda sessão também foram realizadas com bastante cautela, para evitar fratura radicular do elemento 53. Iniciou-se com a aplicação do sal anestésico mepivacaína 2% com epinefrina 1.100:000. Posteriormente, realizou-se a exodontia do dente 53 com fórceps nº 1 e dos dentes 54 e 55 com fórceps nº 27. Também neste caso não houve necessidade de sutura. Em ambas as sessões os locais foram irrigados com soro fisiológico e as compressões para controlar o sangramento foram realizadas com gaze.

Figura 5 – Exodontia dos elementos 53, 54 e 55.

Fonte: Os autores

Figura 6 - Retorno para acompanhamento em 31/10/2021

Fonte: Os autores

Figura 7 - Radiografia do elemento 13 em erupção

Fonte: Os autores

3.1 DISCUSSÃO

Neste relato de caso clínico pode-se observar a erupção tardia de dentes permanentes, que estavam em posição para erupcionar, porém ainda se encontravam barrados pelos dentes decíduos.

Conforme apontam Vasconcellos *et al* (2003), a denominação ‘dentes retidos', se refere àqueles que permanecem dentro do maxilar, mesmo na época de sua erupção. Essa retenção pode apresentar-se completamente rodeada por tecido ósseo ou o dente estar coberto por mucosa gengival.

Na tabela 1, é possível verificar a cronologia de erupção permanente, em anos, usualmente utilizada. Contudo, de acordo com estudos de Jain *et al*. (2015), os valores para os momentos iniciais e finais de cada etapa de erupção podem apresentar variações importantes. Estas ainda necessitam de estudos em relação aos valores médios e principalmente aos limites de variabilidade para diferentes características de amostras humanas, para dessa forma, criar normas confiáveis para comparar valores individuais.

Segundo Teixeira *et al* (2005), a etiologia da retenção prolongada dos dentes decíduos pode estar relacionada a fatores hereditários, ambientais e locais. Essas alterações quando são de origem genética podem ficar ocultas por muitos anos após o nascimento, e esse padrão vem sendo bastante estudado, mas ainda há poucos resultados a respeito.

Tabela 1 - Cronologia da erupção dentária permanente

Dentes	Maxila	Mandíbula
Incisivo Central	7-8	6-7
Incisivo Lateral	8-9	7-8
Canino	11-12	9-10
Primeiro Pré-Molar	10-11	10-12
Segundo Pré-Molar	10-12	11-12
Primeiro Molar	6-7	6-7
Segundo Molar	12-13	11-13
Terceiro Molar	17-21	17-21

Fonte: Adaptado de: (Jain *et al.*, 2015).

A agenesia dentária é considerada uma anomalia de desenvolvimento dentário comum no ser humano e consiste na ausência de um ou mais dentes associados a outras anomalias diversas, entre elas a retenção prolongada de dentes decíduos (LOPES, 2020).

Nos casos de atraso na erupção dentária, a causa deve ter uma investigação criteriosa para que se possa planejar corretamente o tipo de tratamento adequado e a época certa para esse tratamento. Assim, de acordo com Candeiro *et al* (2009), o exame clínico combinado com as radiografias pode determinar a descoberta de possíveis agentes etiológicos relacionados à erupção tardia de um dente, entre esses agentes podem-se citar odontomas e dentes supranumerários.

Para Lopes (2020), o diagnóstico precoce é muito importante no auxílio da escolha do tratamento e na efetividade de seu resultado, assim ele deve ser feito através do exame clínico e ter sua confirmação por meio de exames radiográficos.

Candeiro *et al* (2009), afirmam que o exame radiográfico permite a identificação de fatores que possam mascarar o diagnóstico e até mesmo contra indicar o procedimento, como uma camada óssea recobrindo a coroa dentária, agenesia e grau de formação radicular.

A participação do folículo dentário no processo de erupção foi investigada por Pires Correa *et al* (2010), que avaliam o folículo como sendo responsável pela reabsorção e reparação óssea abrindo um caminho intraósseo para erupção.

Na anamnese é possível obter evidências que confirmem ou não as suspeitas encontradas durante o exame clínico. Assim, surgindo a possibilidade de atraso na esfoliação dos molares decíduos, é preciso levar em consideração a idade em que os dentes decíduos sofreram erupção e a idade em que os incisivos decíduos foram substituídos (TEIXEIRA *et al* 2005).

Vasconcellos *et al* (2003) explicam que um dente impactado é aquele que não consegue erupcionar dentro do tempo esperado e que o termo incluso abrange tanto dentes impactados quanto aqueles em processo de erupção.

No caso apresentado nesse trabalho, verificou-se que nas últimas consultas, que o elemento 13 ainda não erupcionou, embora tenha espaço para tal, porém está dentro do esperado tendo em vista o atraso na erupção.

De acordo com os resultados do estudo de Candeiro *et al* (2009), a extração de um dente decíduo pode acelerar a velocidade de erupção do dente permanente quando a raiz está bem desenvolvida, porém retarda quando a raiz está pouco desenvolvida.

Em seus estudos Vasconcellos *et al* (2003), revelam que os terceiros molares são os dentes mais frequentemente impactados devido a serem os últimos a sofrer erupção e

consequentemente não encontram espaço adequado para erupção.

Os autores Vasconcellos *et al* (2003), também relatam que os caninos superiores retidos se encontram em terceiro lugar na incidência de retenções devido a mesma dificuldade dos terceiros molares (falta de espaço), enquanto que os inferiores, são raramente citados na literatura.

A exodontia dos dentes deste caso clínico foi realizada visando uma melhor condução clínica após o planejamento ortodôntico prévio. Como apontam Pires Correa *et al* (2010), um diagnóstico adequado, associado ao tratamento apropriado precisa considerar que a ocorrência de alterações na esfoliação dos decíduos e a erupção dos dentes permanentes, podemresultar no apinhamento, perda de espaço, alterações nas arcadas, cistos entre outras maloclusões dentárias.

Segundo estudos de Vasconcellos *et al* (2003), quando os dentes caninos superiores ou inferiores permanecem retidos, podem resultar em perturbações mecânicas que se apresentam como pressão sobre as raízes dos dentes vizinhos, perturbações nervosas com compressão de filetes, neoplásicas e as mais raras são as infecciosas.

Quando a exodontia envolve apenas tecido gengival, o pós-operatório é favorável, pois de acordo com Candeiro *et al* (2009), dificilmente acarretará sintomas dolorosos, desde que não haja outros fatores capazes de interferir na erupção dos elementos dentários. Os autores ainda apontam dois métodos para o tratamento de erupção tardia: a exposição cirúrgica seguida da irrupção natural indicada ou a aplicação de forças ortodônticas nos acessórios colados nos dentes retidos após a exposição cirúrgica.

Para Vasconcellos *et al* (2003), a remoção desses dentes tem como objetivo melhorar a saúde bucal dos pacientes que apresentam sintomatologia ou patologias que justifiquem tal procedimento.

5 CONSIDERAÇÕES FINAIS

Considerando o exposto, conclui-se que a visita regular ao dentista possibilita a verificação de possíveis retenções prolongadas que acarretarão erupções tardias e o uso de procedimentos e terapias para amenizar esse processo. Com um diagnóstico realizado por meio de anamnese, exame clínico e radiográfico, é possível impedir a erupção tardia e seu impacto nos dentes permanentes sucessores, como a retenção prolongada e possíveis desvios da rota de erupção. Destaca-se que, a incidência de erupção tardia em dentes caninos e primeiros e segundos molares, objetos desse estudo, é menor, porém não menos importante que os demais.

É preciso ressaltar que na maioria dos casos se faz necessária a extração dos dentes decíduos para que seus sucessores possam erupcionar, além de melhorar a saúde bucal do paciente.

REFERÊNCIAS

BERCO, Margarita. **Alterações no padrão cronológico e sequencial de erupção na dentição permanente** - Revisão Narrativa. Dissertação de Mestrado Integrado em Medicina Dentária. Universidade de Lisboa, 2020.

CANDEIRO, G. T. M.; CORREIA, F. C.; CANDEIRO, S. A. L. M. Ulectomia como opção Cirúrgica no Retardo da Erupção Dentária: Relato De Caso. **Revista Odontológica de Araçatuba**, v.30, n.2, p. 45-49, Julho/Dezembro, 2009.

CARVALHO, Andreia Alexandra Mortágua de. **Sintomatologia associada à erupção dentária: uma perspectiva atual no âmbito da odontopediatria.** Trabalho apresentado à Universidade Fernando Pessoa como parte dos requisitos para obtenção do grau de Mestre em Medicina Dentária. Porto, 2015.

FERNANDES NETO, Pedro Garcia. **Cronologia de erupção dos primeiros dentes decíduos em crianças nascidas prematuras e com peso ao nascimento inferior à 1500g.** Dissertação (mestrado). Faculdade de Medicina da Universidade de São Paulo. Departamento de Pediatria. SãoPaulo,2009.

FERREIRA, Lorena**. Fatores relacionados à cronologia de erupção da dentição decídua**. Dissertação apresentada ao Programa de Pós-Graduação em Saúde Coletiva do Centro de Ciências da Saúde da Universidade Federal do Espírito Santo, como requisito final para a obtenção do grau de Mestre em Saúde Coletiva na área de concentração em Epidemiologia. Vitória-ES, 2015.

GRABER, L.W.; VANARSDALL, Jr., R.L.; VIG, K.W.L. **Ortodontia: Princípios e Técnicas Atuais.** 5a Edição. Rio de Janeiro: Mosby Elsevier, 2012. 1092p.

JAIN, A. *et al*. (2015). The study of teeth eruption in female children of Malwa region – a correlation with age**. IAIM, 2(2), pp. 108-112.**

LOPES, Luiza Helena. **Agenesia de Incisivo Lateral Superior: Revisão de literatura.** Monografia apresentada ao Curso de Odontologia da Universidade de Santa Cruz do Sul, para obtenção do título de Bacharela em Odontologia. Santa Cruz do Sul, 2020.

MALHEIROS, Luciana Santos. **Erupção Dentaria Fatores que Interferem Manifestações Locais e Sistêmicas**. Monografia apresentada ao Curso de Especialização em Odontopediatria da Universidade Federal de Santa Catarina para obtenção do título de Especialista em Odontopediatria. Florianópolis, 1999.

MOREIRA, Ana Karla dos Santos; COSTA, Giane Caroline Barros da; PANTOJA, Jaina Kathenn Monteiro; CARLOS, Aline Maquiné Pascareli. A Importância da Instalação de Mantenedor de Espaço Fixo Não Funcional em Odontopediatria - Revisão de Literatura. **Braz. J. of Develop**., Curitiba, v. 6, n. 11, p. 91980-91988, nov. 2020.

NERY, Natália Pelisson. **Revisão Bibliográfica e Relato De Caso: erupção tardia devido a presença de odontoma.** Trabalho de Conclusão de Curso apresentado ao curso de Odontologia da Universidade Estadual de Londrina, para obtenção de graduação em Odontologia. Londrina, 2013**.**

PIRES CORRÊA, F N; CASTILHOS RUSCHEl, H; ABANTO, J; PIRES CORRÊA, M S N. Retenção prolongada de segundos molares decíduos inferiores: relato de caso. **ConScientiae Saúde**, vol. 9, núm. 1, 2010, pp. 125-130.

TEIXEIRA, F. S.; CAMPOS, V,; MITCHELL, C. ; CARVALHO, L. M. B. Retenção prolongada de molares decíduos: Diagnóstico, etiologia e tratamento. **R Dental Press Ortodon Ortop Facial**. Maringá, v. 10, n. 3, p. 125-137, maio/jun. 2005

TERTO, CAROLINA ASCHOFF DINIZ SOBREIRA. **A cronologia e sequência da erupção dentária em um grupo de crianças das creches municipais de Recife**. Dissertação apresentada ao Curso de Mestrado em Saúde da Criança e do Adolescente do Centro de Ciências da Saúde da Universidade Federal de Pernambuco, como requisito parcial para obtenção do título de mestre. **Recife, 2017.**

VASCONCELLOS, R. J. H.; OLIVEIRA, D. M.; MELO LUZ, A. C.; GONÇALVES, R. B. Ocorrência de Dentes Impactados. **Revista de Cirurgia e Traumatologia Buco-Maxilo-Facial**, v.3, n.1, jan/mar – 2003.

ANEXOS

UniCesumar

Curso de Odontologia
Clínica Integrada Infantil
Prontuário Odontológico

Acadêmicos responsáveis

12. TERMO DE CONSENTIMENTO PARA TRATAMENTO ODONTOLÓGICO

Eu, [redacted] responsável pelo menor (RG n° [redacted], concordo com a realização de exame odontológico clínico/radiográfico em meu (minha) filho(a). Fui informado a respeito do plano de tratamento proposto e concordo com sua realização na Clínica Odontológica da Faculdade de Odontologia da Unicesumar Ponta Grossa pelos acadêmicos do Curso de Odontologia, supervisionados pelos professores responsáveis. Fui esclarecido e concordo com o uso de abridor de boca (borracha, Molt ou similar) e/ou o uso da técnica da estabilização protetora se necessário durante a realização do tratamento. Concordo com toda orientação que receberei, que respeita os princípios éticos e científicos concernentes à Odontologia e comprometo-me a acompanhar e seguir as recomendações e prescrições que me forem passadas.

Também estou ciente e concordo que, durante o tratamento, eu (ou o acompanhante) deverei permanecer na sala de espera, excetuando-se situações em que minha presença seja requisitada.

Concordo plenamente que todas as radiografias, fotografias, resultados de exames clínicos e de laboratório, e quaisquer outras informações concernentes ao tratamento odontológico sejam utilizadas para fins de ensino e pesquisa, além de sua divulgação em jornais e revistas científicas do país e exterior, tendo-me sido assegurado que será resguardada a identidade da criança/adolescente.

Por fim, declaro que as informações que prestei a respeito do(a) meu (minha) filho (a) são verdadeiras.

Ponta Grossa, 15 de dezembro de 20 20

Elisabeta M. Hoja

Assinatura do Pai/Responsável

UniCesumar

UNICESUMAR – PGO
Trabalho de Conclusão de Curso
Curso de ODONTOLOGIA

DECLARAÇÃO DE INEXISTÊNCIA DE PLÁGIO

(Prática ilegal de apropriar-se da obra de terceiros sem autorização e sem a referência devida).

Título do Trabalho:

ERUPÇÃO TARDIA DE DENTES PERMANENTES - RELATO DE CASO

Acadêmico(s):

BRUNA GABRIELA PEREIRA DA LUZ
BRUNO DA SILVA RIBEIRO

Eu, MURILO SÉRGIO PRINCIPE BIZETTO declaro que verifiquei este trabalho através o programa PLAGIUM e este não contém plágio conforme especificado no regulamento interno do Trabalho de Conclusão de Curso de ODONTOLOGIA da UniCesumar.

Eu estou consciente que a utilização de material de terceiros, incluindo uso de paráfrase sem a devida indicação das fontes será considerado plágio, e estará sujeito à reprova no trabalho de Conclusão de Curso e sanções legais.

Ponta Grossa, 22 de NOV. de 2021

Assinatura do Orientador

UniCesumar

ANEXO 1

DECLARAÇÃO REVISÃO LÍNGUA PORTUGUESA

Eu, **Izaclis Cristine Ferreira dos Santos, professora de Língua Portuguesa**, declaro, para os devidos fins e efeitos, e para fazer prova junto à Coordenação do curso de **Graduação em Odontologia** da Universidade Cesumar - **UNICESUMAR**, que realizei a **verificação gramatical** do Trabalho de Conclusão de Curso intitulado como: **Erupção Tardia de Dentes Permanentes - Relato de Caso.** Autoria de **Bruna Gabriela Pereira da Luz e Bruno Da Silva Ribeiro.**

Por ser verdade, firmo a presente declaração.

Ponta Grossa, 14 de dezembro de 2021.