UNIVERSIDADE CESUMAR UNICESUMAR
CENTRO DE CIÊNCIAS BIOLÓGICAS E DA SAÚDE
CURSO DE GRADUAÇÃO EM ODONTOLOGIA

REABILITAÇÃO ESTÉTICA DIGITAL: RELATO DE CASO CLÍNICO.

JACKSON WILLIN ANTUNES
LOREN TATIENNE CAMARGO DE MATOS

PONTA GROSSA – PR
2021

JACKSON WILLIN ANTUNES
LOREN TATIENNE CAMARGO DE MATOS

REABILITAÇÃO ESTÉTICA DIGITAL: RELATO DE CASO CLÍNICO.

Artigo apresentado ao Curso de Graduação em Odontologia da Universidade Cesumar – UNICESUMAR como requisito parcial para a obtenção do título de Bacharel(a) em Odontologia, sob a orientação da Prof. Ma. Bruna Hilgemberg Pirolo.

PONTA GROSSA – PR
2021

JACKSON WILLIN ANTUNES
LOREN TATIENNE CAMARGO DE MATOS

REABILITAÇÃO ESTÉTICA DIGITAL: RELATO DE CASO CLÍNICO.

Artigo apresentado ao Curso de Graduação em Odontologia da Universidade Cesumar – UNICESUMAR como requisito parcial para a obtenção do título de Bacharel(a) em Odontologia, sob a orientação da Prof. Ma. Bruna Hilgemberg Pirolo.

Aprovado em: 07 de dezembro de 2021.

BANCA EXAMINADORA

Bruna Hilgemberg

_____

Profa. Ma. Bruna Hilgemberg Pirolo – UniCesumar – Universidade Cesumar

Evelyn Lopez Soares

_____

Profa. Dra. Evelyn Lopez Soares – UniCesumar – Universidade Cesumar

Letícia Campos

_____

Profa. Dra. Letícia Antonela Campos – UniCesumar – Universidade Cesumar

REABILITAÇÃO ESTÉTICA DIGITAL: RELATO DE CASO CLÍNICO.

Jackson Willin Antunes

Loren Tatienne Camargo de Matos

RESUMO

A busca de um sorriso harmônico e de forma imediata, tem crescido constantemente, fazendo com que a procura por procedimentos restauradores aumente. Além disso, os profissionais também buscam a conservação da estrutura dentária através do uso de materiais com biomimetismo e resistência, trazendo resultados previsíveis, destacando-se entre eles, os laminados cerâmicos. Neste contexto, o avanço tecnológico na odontologia através da utilização de sistemas digitais trouxe melhorias no tempo clínico, na qualidade e precisão da fabricação dos laminados cerâmicos. Este trabalho teve como objetivo destacar as etapas da reabilitação estética de uma paciente da clínica da Unicesumar em Ponta Grossa/PR, com a utilização de scanner digital para estudo inicial, captura dos preparos, envio para o software de planejamento laboratorial e posterior fresagem. Dentro do que foi proposto à paciente, os resultados obtidos foram totalmente satisfatórios, com desgastes mínimos de estrutura dental, trazendo naturalidade, harmonia, resistência, estabilidade de cor e estética adequada.

Palavras-chave: Laminados Dentários. Estética dentária. Desenho Assistido por Computador.

DIGITAL AESTHETIC REHABILITATION: CLINICAL CASE REPORT.

ABSTRACT

The demand from patients in search of a harmonious smile and in an immediate way, has been constantly growing, causing the demand for restorative procedures to increase. Besides this, professionals also seek the conservation of the dental structure through the use of materials with biomimicry and resistance, bringing predictable results, standing out among them, the ceramic laminates. In this context, the technological advancement in dentistry through the use of digital systems has brought improvements in clinical time, quality and precision in the manufacturing of ceramic laminates. This study aimed at highlighting the stages of aesthetic rehabilitation of a patient at the Unicesumar clinic in Ponta Grossa/PR, using a digital scanner for initial study, capture of the preparations, sending to the laboratory planning software and subsequent milling. The results obtained were totally satisfactory, with minimal wear of the dental structure, bringing naturalness, harmony, strength, color stability and adequate aesthetics

Keywords: Dental laminates. Dental aesthetics. Computer Aided Design.

1 INTRODUÇÃO

A estética tem se destacado cada vez mais dentro da Odontologia, visto que a busca por um padrão de sorriso ideal tem sido crescente devido à influência das mídias. Além disso, proporciona muitos benefícios, sendo fundamental para o bem-estar psicossocial de um indivíduo. Para que os resultados dos tratamentos odontológicos que visam satisfazer essa demanda correspondam às expectativas dos pacientes e ainda assim consigam preservar os elementos naturais, seus formatos e características individuais, é necessário analisar um conjunto de fatores, desde a escolha adequada de materiais e técnicas a serem utilizadas (LOPES, L.R. *et al*., 2017; SOUZA A.V.S, SILVA B.C, *et al*; 2020). Os padrões de beleza estão cada vez mais ativos em mídias e em outros recursos de comunicação, enaltecendo cada vez mais o desejo da sociedade de se encaixar nesse perfil estético (MOURA, 2015).

A odontologia cosmética tem como objetivo alterar a estrutura, textura, cor e posição de tecidos duros e moles, envolvendo um conjunto multifatorial de procedimentos orais e maxilofaciais, podendo melhorar e devolver a autoestima e aparência (WORSLEY DJ, MARSHMAN Z, ROBINSON PG, 2016). É um importante aspecto, visto que a insatisfação do sorriso tem um impacto negativo na vida de pacientes adultos (DÍAZ-CÁRDENAS S, TIRADO-AMADOR L, TAMAYO-CABEZA G, 2018). A busca, a inovação e a construção de um sorriso harmônico e funcional têm crescido muito (ALDEGHEISHEM A, AZAM, AL-MADI E, *et al*; 2016), fazendo-se necessário que o profissional compreenda todas as percepções e objetivos estéticos do paciente para poder então fornecer um tratamento satisfatório.

Atualmente a odontologia adesiva preconiza a máxima preservação dos tecidos dentários com o propósito de devolver a estética e função ao paciente, com desgastes minimamente invasivos. Uma opção de tratamento que resolve esses problemas é o laminado cerâmico que está se tornando cada vez mais popular entre os cirurgiões-dentistas (ABRANTES P.S, ARAÚJO I.D.T, BORGES B.C.D, *et* al., 2019; SILVA L.L.C, SILVA D.F, RODRIGUES R.F, *et* al., 2021; VANLIOGLU, KULAJ-OZKAN, 2014). Com a evolução das técnicas e materiais restauradores é possível a confecção de laminados cerâmicos com espessuras reduzidas e preparos diferentes do método convencional. Os procedimentos restauradores indiretos vêm ganhando mais espaço no mercado, graças a evolução dos sistemas cerâmicos e de protocolos de cimentação adesiva (SPEAR, HOLLAWAI, 2008; FRADEANI *et al*, 2016).

Com o intuito de aprimorar os tratamentos odontológicos e reabilitações orais, agilizando e aprimorando esse tipo de trabalho, surgiu a técnica da moldagem digital, podendo ser realizada de forma direta ou indireta, sendo que destas, a mais procurada é a direta, onde é

realizado o escaneamento intraoral da cavidade bucal do paciente, enquanto na indireta realiza-se o escaneamento dos modelos de gessos, fazendo uso da moldagem convencional (CERQUEIRA G.M, ZAVANELLI R.A, MAZARO J.V.Q, *et* al., 2020; FARIAS, I.A. *et al*., 2018; LOPES, L.R. *et al*., 2017; PAREDES, B.B. *et al*., 2020; POLIDO, WD., 2010; SALAZAR, J. *et al*., 2020).

Dessa forma, o objetivo do presente estudo foi relatar um tratamento restaurador indireto, através da odontologia digital, planejando e confeccionando laminados cerâmicos com desgastes minimamente invasivos sobre um ensaio restaurador 3D "*mock up"*.

2 RELATO DE CASO

Paciente de 26 anos, gênero feminino, procurou atendimento odontológico na Clínica de Odontologia Cesumar de Ponta Grossa-PR, apresentando grandes exigências estéticas e como queixa principal, relatou insatisfação quanto a alteração de cor e harmonia do seu sorriso, afetando sua autoestima (Figura 1).

Figura 1. Imagens apresentadas do caso clínico inicial.

a) b)

c)

Fonte: o Autor (2021). Figura 1. Imagem a) Vista lateral direita. b) Vista frontal. c) Vista lateral esquerda.

Após anamnese, avaliação clínica e exames complementares radiográficos, nos quais constatou condições sistêmicas normais de acordo com sua idade, foi elaborado um plano de

tratamento, propondo a confecção de laminados cerâmicos através de recursos digitais e preparos minimamente invasivos nos elementos 11, 12, 13, 14, 22, 23 e 24 e uma coroa definitiva sobre implante em zircônia no elemento 21, uma vez que a paciente apresentava implante ósseo integrado do tipo Grand Morse (Neodent, Bauru, SP, Brasil), instalado há 2 anos e coroa provisória com manchas e coloração amarelada. O caso clínico se deu início a partir da moldagem digital, ou seja, do escaneamento intraoral (3Shape, Dinamarca) para obtenção do enceramento de diagnóstico em 3D (Figura 2.a). A partir do enceramento diagnóstico 3D, foi confeccionado o ensaio restaurador "*Mock Up*" com muralha confeccionada de silicone de adição (3M ESPE, SP, Brasil) e resina bisacrílica (FGM, SC, Brasil) (Figura 2.b), conforme instruções do fabricante (Quadro 1).

Quadro 1. Materiais utilizado neste estudo com seus respectivos lotes e identificação de composição e instruções de acordo com cada fabricante.

Produto/Marca/Lote	**Composição**	**Instruções do fabricante**
Ácido fosfórico Condac 37% (FGM) Lote: 240921	Gel de base aquosa contendo ácido fosfórico a 37%.	Aplicar sobre a superfície de esmalte durante 30 segundos e 15 segundos em dentina; Lavar abundantemente com água pelo mesmo tempo de condicionamento.
Ácido fluorídrico Condac 10% (FGM) Lote: 280721	Gel de baixa viscosidade, contendo ácido fluorídrico a 10%, para condicionamento de porcelana.	Aplique Condac Porcelana 10% na superfície interna da peça a ser cimentada por 20 segundos. Lave com água em abundância até a remoção total do produto e seque.
Sistema adesivo autocondicionante para esmalte e dentina Ambar Universal APS (FGM) Lote: 230821	Ingredientes ativos: MDP (10-Metacriloiloxidecil dihidrogênio fosfato), monômeros metacrílicos, fotoiniciadores, coiniciadores e estabilizante. Ingredientes inativos: carga inerte (nanopartículas de sílica) e veículo (etanol). - MDP Potencializado: extra resistência adesiva e longevidade clínica.	Com o auxílio de um microaplicador Cavibrush (FGM), o adesivo é aplicado esfregando a primeira gota do produto por 10 segundos. Em seguida, nova camada de adesivo é aplicada na mesma superfície por mais 10 segundos. Aplica-se então o jato de ar por 10 segundos, o que contribui para evaporação do solvente, e consequentemente, para o aumento da adesão. O adesivo deve ser fotopolimerizado por 10 segundos e então, procede-se a restauração.
Pasta de prova de cor para Allcem Veneer, cor E-BLEACH M (FGM, Joinville, Santa Catarina, Brasil) Lote: 070421	Pasta de prova de cor à base de polietileno glicol e sílica, que mimetiza as cores do cimento resinoso Allcem Veneer APS após fotopolimerizado.	Selecione a cor correspondente da pasta Allcem Veneer à cor da restauração. Coloque Allcem Veneer Try-in no interior da peça protética e posicione-a

		sobre o dente sem exercer demasiada pressão. Remova os possíveis excessos. Verifique o efeito cromático gerado pela pasta selecionada. Caso julgue necessário, avalie outras cores para buscar uma melhor harmonia estética. Neste caso, remova a peça protética do dente e a pasta Allcem Veneer Try-in lavando com água ou ar em abundância, seque e prove outra cor de pasta. Após selecionar a cor da pasta Allcem Veneer Try-in que melhor se adaptou, lave a peça protética com água em abundância, seque e proceda com o preparo da peça para posterior cimentação utilizando o respectivo cimento definitivo.
Pasta de prova de cor para Allcem Veneer, cor A1 (FGM, Joinville, Santa Catarina, Brasil) Lote: 261020	Pasta de prova de cor à base de polietileno glicol e sílica, que mimetiza as cores do cimento resinoso Allcem Veneer APS após fotopolimerizado.	Selecione a cor correspondente da pasta Allcem Veneer à cor da restauração. Coloque Allcem Veneer Try-in no interior da peça protética e posicione-a sobre o dente sem exercer demasiada pressão. Remova os possíveis excessos. Verifique o efeito cromático gerado pela pasta selecionada. Caso julgue necessário, avalie outras cores para buscar uma melhor harmonia estética. Neste caso, remova a peça protética do dente e a pasta Allcem Veneer Try-in lavando com água ou ar em abundância, seque e prove outra cor de pasta. Após selecionar a cor da pasta Allcem Veneer Try-in que melhor se adaptou, lave a peça protética com água em abundância, seque e proceda com o preparo da peça para posterior cimentação utilizando o respectivo cimento definitivo.

Cimento resinoso fotopolimerizável para facetas Allcem Veneer APS – CE/USA, cor E-BLEACH M (FGM) Lote: 210921	Monômeros metacrílicos, canforquinona, coiniciadores, estabilizantes, pigmentos, partículas de vidro de bário-alumínio-silicato sinalizadores e dióxido de silício.	Após o devido preparo da peça e do dente, segue a cimentação propriamente dita, diretamente da ponta da seringa, deposite uma fina camada de cimento sob a face interna da faceta. Posicione a peça sobre o preparo, mantendo sobre leve pressão e remorava os excessos, em seguida a fotopolimerização precisa ser realizada por 40 seg em todas as faces.
Resina bisacrílica Primma Art, cor B1 (FGM) Lote: 160721	Pasta base: monômeros metacrílicos como UDMA e TEGDMA, coiniciadores, micropartículas de vidro de bárioboroaluminossilicato, partículas de dióxido de silício, pigmentos inorgânicos e estabilizantes; - Pasta catalisadora: monômeros metacrílicos, peróxido de dibenzoíla, micropartículas de vidro de bárioboroaluminossilicato e estabilizantes.	Aplicar o produto no molde, primeiramente na porção oclusal/incisal e posteriormente nas cervicais, mantendo a ponta de auto mistura imersa no material a fim de evitar a formação de bolhas. Posicione o molde sobre os dentes preparados dentro de máxima 40 segundos após o início da mistura do produto e manter em posição, remover o molde durante a fase elástica do material, no período aproximado de 2 a 3 minutos após o início da mistura.
Material de moldagem à base de silicone por adição 3M KIT EXPRESS ™ XT B/V + 1 FLUÍDA Express ™ XT Pasta Fluída – Baixa viscosidade (3M ESPE) Lote: 7336830	3M ESPE Express XT Pasta Densa Soft: Pasta base: Alumina, cristobalita, vinil-polidimetilsiloxane, hidrocarbonetos, copolímero dimetil polisiloxano, quartzo, sílica amorfa. Pasta Catalisadora: Alumina, cristobalita, vinil-polidimetilsiloxane,hidrocarbonetos, quartzo, sílica amorfa.	Dosagem e mistura da Pasta Densa Quick e Pasta Densa Soft: retirar dois volumes idênticos de pasta base e pasta catalisadora da embalagem com a respectiva colher dosadora. Encher a colher dosadora até a borda (colher rasa). Manipular a pasta manualmente durante 30 segundos. A pasta terá que se apresentar isenta de estrias e com uma coloração homogênea. Já as pastas fluídas são fornecidas em cartuchos de auto mistura e aplicados diretamente sobre a superfície vestibular dos elementos do modelo diagnóstico mediante utilização do dispensador.

Silano (Maquira, PR, Brasil) Lote: 064521	Silano e álcool etílico	Aplicar o SILANO nas superfícies internas das peças em cerâmica; Aguardar 1 minuto e aplicar nova camada; Obs: As superfícies de união da faceta de porcelana devem ser condicionadas pelo laboratório.
Solução Hemostática Hemopare (Maquira, PR, Brasil) Lote: 126419	Cloreto de alumínio, sulfato de hidroxiquinoleína e álcool etílico.	Com auxílio de algodão embebido na solução, comprima o local a ser condicionado, até cessar a hemorragia, deixe agir por 5 minutos e lave com jato de água/ar.
Anestésico Mepivalem ® AD (DLA phama) Lote: S03672AA	Cloridrato de mepivacaína a 20 mg/ml com epinefrina a 0,01 mg/ml	Produção de anestesia local por infiltração ou bloqueio, para intervenções odontológicas em geral. Adicionar um tubete anestésico em uma carpule com respectiva agulha para aplicação.
Biodam barreira gengival fotopolimerizável (biodinâmica) Lote:18921	Grupos dimetacrilatos , dióxido de silício, BHT, catalisadores, carga inorgânica e pigmentos.	Secar o local de aplicação, aplicar uma fina camada de Biodam de aproximadamente 4 a 6 mm de altura com 1,5 de espessura, polimerizar por 20 a 30 segundos.
Cimento resinoso autoadesivo SET PP –SDI Lote: 210423111912	35% em peso de éster metacrilato 65% em peso de partícula inorgânica	Remova os resíduos de cimento temporário e enxágue bem. Remova o excesso de água mantendo o preparo úmido, Prepare a prótese e verifique sua adaptação. Aplique o cimento na peça protética e no dente, de forma equilibrada. Posicione a peça e aguarde 30 segundos. Limpe os excessos nos primeiros 2 segundos ou aguarde 2 minutos, Retire o excesso de material, Mantenha isolado até que se verifique que a peça está firme (aproximadamente 5 minutos), ou fotopolimerize por pelo menos 20 segundos.
Cimento de Hidróxido de Cálcio Radiopaco Hydcal (Maquira, PR, Brasil) Lote: 681020	Pasta base: Ester glicol salicilato, salicilato de metila, sulfato de bário, dióxido de titânio, sílica e pigmento de óxido de ferro. Pasta catalisadora: Hidróxido de cálcio, oxido de zinco, pigmentos de óxido de ferro, estearato de zinco,	Em um bloco de mistura, utilize comprimentos iguais de pastas base e pasta catalisadora, em seguida misture com uma espátula, até obter uma coloração uniforme, secar bem a cavidade e inserir o material até pegar presa.

	etil-tolueno sulfonamida e água purificada.

*Os materiais foram aplicados seguindo as recomendações de cada fabricante.

Figura 2. Imagens obtidas no processo do escaneamento.

a) b)

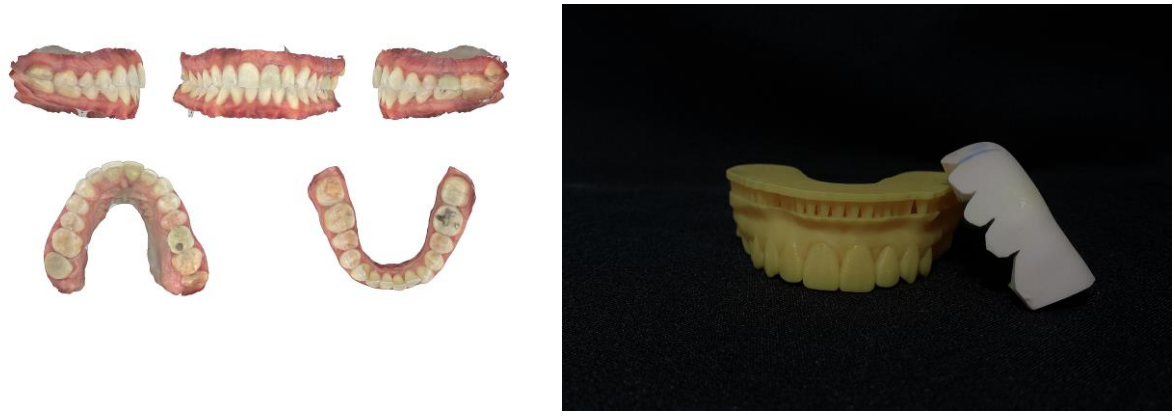

Figura 2. a) Escaneamento intraoral com vista lateral, frontal e oclusal dos dentes da paciente. b) Enceramento diagnóstico impresso em modelo 3D e muralha obtida através da silicona de adição.

Em seguida foi realizada a prova do *Mock Up* onde a muralha, confeccionada sobre o enceramento digital com silicona de adição (3M ESPE, SP, Brasil), foi preenchida com resina bisacrílica (Primma Art, FGM, Joinville, SC, Brasil), cor B1, e levada em boca. Em seguida, os excessos foram removidos e os ajustes necessários realizados (Figura 3), conforme instruções do fabricante (Quadro 1). É importante ressaltar que o principal objetivo desta etapa é fornecer à paciente uma previsibilidade do tratamento definitivo, o qual após aprovação da paciente, seguiu para as etapas seguintes.

Figura 3. Imagens da obtenção do *mock up.*

a) b)

Fonte: o autor (2021) figura 3. a) Resina bisacrílica cor B1. b) Mock up finalizado.

Foi realizada a seleção de cor, utilizando escala Vita (Ivoclar vivadent, SP, Brasil), sendo selecionada, após aprovação da paciente, a cor B1 para o terço cervical e BL3 para os terços médios e incisal/oclusal (Figura 4). Os preparos foram realizados após analgesia, a partir da técnica anestésica infiltrativa do nervo alveolar superior anterior e posterior com Mepivacaína 2% e Epinefrina 1:100.000 (Mepivalem, SP, Brasil) (Figura 5.a). O *Mock Up* (Figura 5.b), permaneceu em boca e serviu como guia para a confecção dos preparos minimamente invasivos. Iniciamos os preparos pelo desgaste cervical marginal, utilizando uma ponta diamantada esférica nº 1014 (KG SORENSE, SP, Brasil), com inclinação de 45° em relação ao eixo longitudinal dos dentes, esse desgaste foi realizado na região cervical, com profundidade de meia broca e localizado especificamente a 1 mm (milímetro) subgengival, servindo de orientação para a linha de término dos preparos. Em seguida, foram realizados os sulcos de orientação vestibular, através de uma canaleta localizada na face vestibular, no sentido cervico-incisal, próximo as proximais mesial e distal de cada elemento (Figura 5.c.), utilizando a mesma ponta ativa diamantada e mesma inclinação, citados para o desgaste marginal cervical. Para confecção dos sulcos horizontais, foi utilizada a broca 4029 (KG SORENSE, SP, Brasil), guiada pela ponta inativa e de acordo com as inclinações de cada elemento dental, em seguida, foram realizados os sulcos incisais com a broca diamantada 3216 (KG SORENSE, SP, Brasil), com a espessura de 1 broca e meia (Figura 5.d). Após a conclusão dos sulcos de orientação realizados em todos os elementos que receberam os laminados, foi realizada a marcação desses sulcos, com grafite (Figura 5.e), previamente a etapa da união dos sulcos, realizada com a broca 3216 (KG SORENSE, SP, Brasil), seguindo do acabamento e polimento do preparo a partir de brocas multilaminada 286 (American Burrs, SC, Brasil) e discos Sof Lex (TDV, SC, Brasil) com granulação decrescente (Figura 5.f).

Figura 4. Imagens da seleção da cor dos laminados.

a) b)

Figura 4.a) Imagem da esquerda é referente à seleção da cor para o terço incisal, sendo selecionada a cor BL3. b) Imagem da direita, referente à seleção da cor para os terços médio e cervical, sendo selecionada a cor B1.

Figura 5. Imagens relacionadas ao protocolo clínico do preparo.

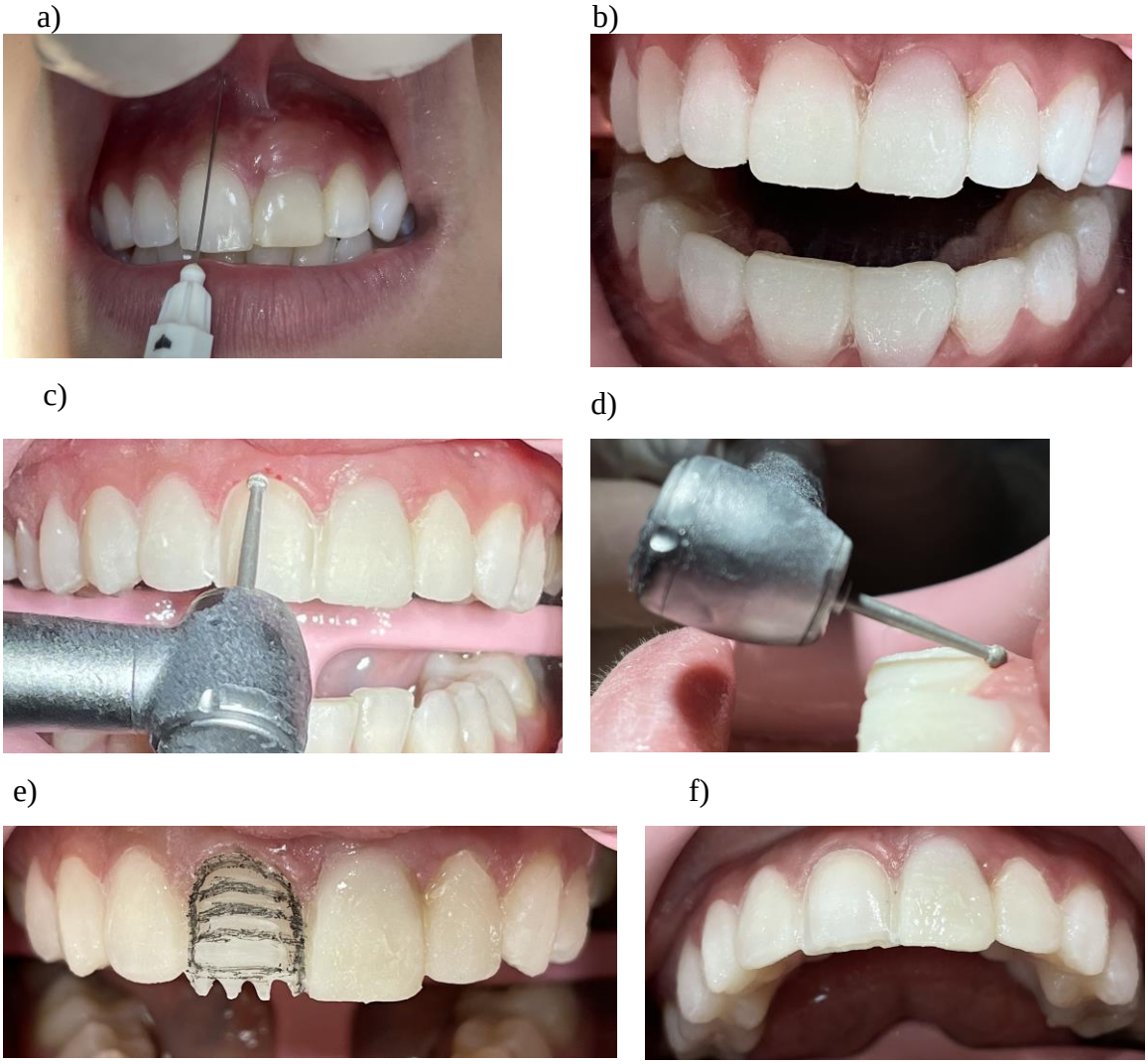

Fonte: o autor (2021) figura 5. a) Anestesia infiltrativa. b) Instalação de *Mock Up*. c) Desgaste cervical, mesial e distal. d) Profundidade da broca, terço cervical. e) Demarcação do preparo. f) Preparo finalizado.

Após os preparos realizados, foram inseridos os fios retratores 000 e 00 (Ultrapack, Ultradent, USA), respectivamente e embebidos em solução hemostática (Maquira, PR, Brasil) para afastamento do tecido gengival e controle de umidade no sulco gengival (Figura 6.a). Em seguida, foi instalado um componente sobre o implante, o *scambody* (Talmax para implantes da Neodent, PR, Brasil), para o escaneamento do elemento 21 (Figura 6.b) e o escaneamento de todos os elementos preparados foi realizado Após o escaneamento, a coroa provisória do elemento 21 foi cimentada, utilizando o cimento provisório Hidróxido de cálcio pasta (Maquira, PR, Brasil) e realizado novo *Mock-up* sobre os elementos preparados, da mesma forma citada anteriormente (Figura 6.c), utilizando a resina bisacrílica, conforme instruções do fabricante (Quadro 1). No laboratório, foi realizado o planejamento de cada laminado, através do *software*

CAD e coroa definitiva e fresados em dissilicato de lítio (E-max, SP, Brasil), através da unidade fresadora CAM.

Figura 6. Imagens referente aos preparos protéticos.

a) b)

c)

Figura 6. a) Preparos, acabamento e polimento finalizados, e fios retratores 000 e 00 inseridos nos sulcos gengivais de cada elemento preparado. b) *Scambody* posicionado sobre o implante, referente ao elemento 21. c) Provisório finalizado a partir do *mock-up*.

Em sessão seguinte, os laminados foram avaliados sobre o modelo em 3D, a fim de identificar sua adaptação. Em boca, também foi realizada a avaliação dos laminados, quanto a adaptação proximal e marginal através das provas seca e molhada (Figura 7).

Figura 7. Adaptação dos laminados cerâmicos no modelo 3D e em boca.

a) b) c)

Fonte: o autor (2021). Figura 7. a) Prova no modelo de estudo, vista frontal. b) Vista incisal/oclusal. c) Prova dos laminados e coroa em prova úmida.

Foram inseridas as pastas de prova *Try-In* (Allcem Veneer Try-In, FGM, Joinville, SC, Brasil) na cor A1 e E-BLEACH M na superfície interna dos laminados (Figura 8) para

selecionar a cor adequada do cimento resinoso, que após aprovação da paciente, a cor definida foi a E-BLEACH M.

Figura 8. Imagens referente a prova de pasta *Try-In.*

a) b)

Fonte: o autor (2021) figura 8. a) Pasta de prova Try-In cor E-BLEACH M. b) Pasta de prova Try-In A1.

Após escolha da cor, os laminados e coroa foram lavados e o excesso de pasta *Try-In,* foi removida com jatos de ar e água abundantes.

Para o processo de tratamento dos laminados cerâmicos, foi utilizado microbrush adaptado com Top Dam (Biodinâmica, PR, Brasil) fotopolimerizado, conforme instruções do fabricante (Quadro 1), na região vestibular de cada peça, a fim de facilitar seu manuseio (Figura 9.a). Primeiramente foi realizado condicionamento interno das peças, com ácido fluorídrico a 10% (Condac Porcelana, FGM, Joinville, SC, Brasil) por 20 segundos (Figura 9.b), lavagem e secagem com jatos de água e ar, respectivamente, seguido da limpeza interna das peças com ácido fosfórico a 37% (Condac, FGM, Joinville, SC, Brasil) durante 60 segundos (Figura 9.c), lavagem e secagem com jatos de água e ar, respectivamente. Em seguida, foi realizada a aplicação de silano (Biodinâmica, PR, Brasil) por 1 minuto (Figura 9.d) e secagem com jatos de ar (Figura 9.e). Para finalizar, foi aplicado na superfície interna de cada laminado cerâmico o adesivo (Ambar Universal APS, FGM, Joinville, SC, Brasil), ambos utilizados conforme instruções do fabricante (Quadro 1).

Figura 9. Imagens relacionadas ao preparo dos laminados cerâmicos.

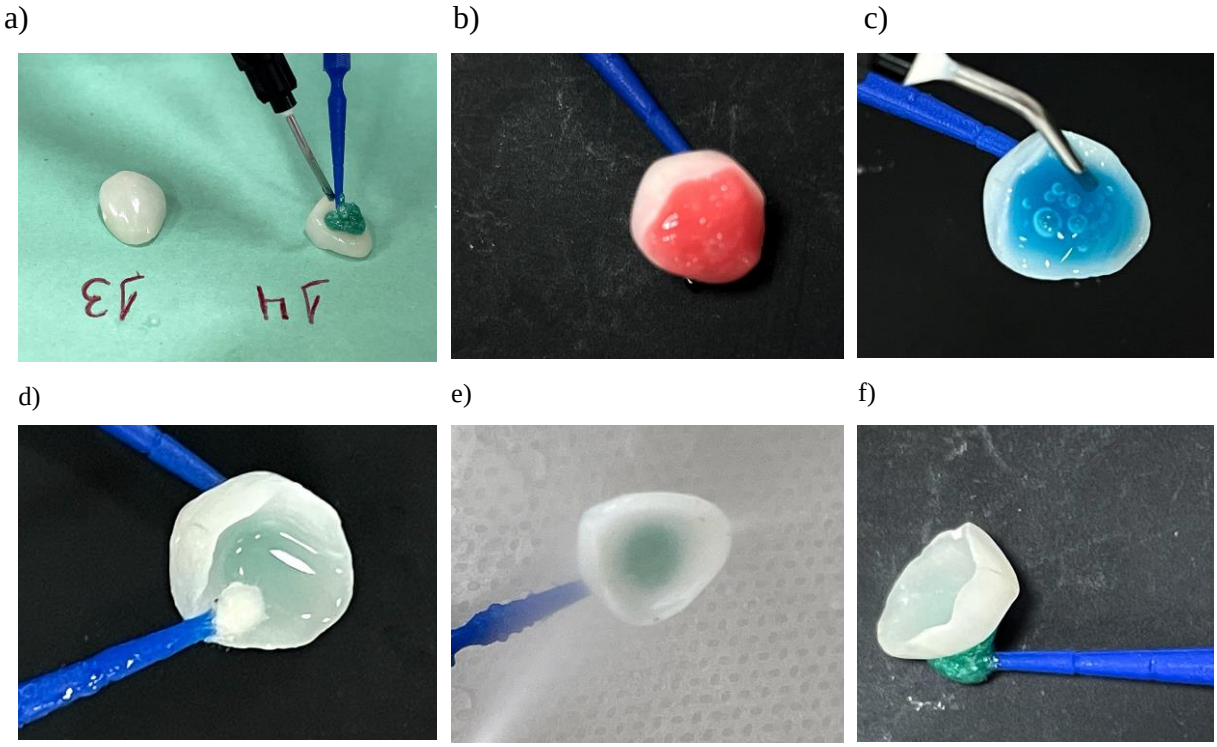

Fonte: o autor (2021) figura 9. a) Aplicação do top dam. b) Ácido fluorídrico a 10%. c) Ácido fosfórico a 37%. d) Silano. e) Lavagem e secagem. f) Adesivo aplicado.

A estrutura dentária de todos os elementos foi condicionada com ácido fosfórico a 37% (Condac, FGM, Joinville, SC, Brasil) por 30 segundos (Figura 10.a), lavagem abundante e secagem com jatos de água e ar. Após isso, foi aplicado o adesivo (Adesivo Ambar Universal APS, FGM, Joinville, SC, Brasil) na superfície dental, volatizado, conforme instruções de cada fabricante (Quadro 1) (Figura 10.b).

Figura 10. Relacionada ao preparo dos elementos dentários com ácido e adesivo.

a) b)

Fonte: o autor (2021) figura 10. a) Condicionamento com ácido fosfórico a 37%. b) Aplicação do adesivo.

A cimentação dos laminados foi realizada com Cimento resino fotopolimerizável (Allcem Veneer APS, FGM, Joinville, SC, Brasil), cor E-BLEACH M. Já a cimentação da coroa, foi realizada com o Cimento resinoso dual SET PP (SDI, SP, Brasil), ambos seguindo as instruções de cada fabricante (Quadro 1).

A cimentação foi iniciada pela coroa sobre implante do elemento 21, juntamente com a cerâmica do elemento 11 (figura 11), os excessos de cimentos foram removidos com auxílio de microbrush e fio dental nas proximais, finalizando com fotopolimerização com um aparelho fotopolimerizador (Kavo, SP, Brasil); 1200 mW/cm², de acordo com instrução de cada fabricante. Após a cimentação de todos os elementos, com auxílio de uma lâmina número 12 de bisturi (Advantive), foram removidos eventuais resíduos dos agentes cimentantes (Figura 12).

E finalizado com ajustes oclusais após a demarcação dos pontos de contato, com auxílio de um papel carbono (AccuFilm,USA) e polimento das peças, utilizando borrachas abrasivas em baixa rotação (American Burrs, SC, BR).

Figura 11. Imagens relacionada a cimentação.

a) b)

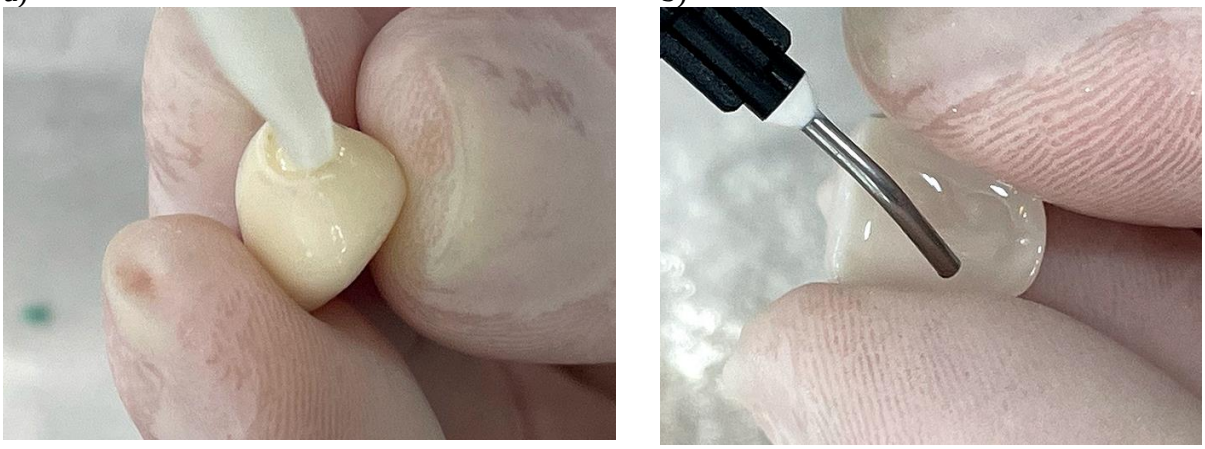

Fonte: o autor (2021) figura 11. a) Cimento resinoso inserido na coroa sobre implante. b) Cimento resinoso na superfície interna da cerâmica.

Imagem 12. Caso clínico finalizado, após cimentação dos laminados e coroa em E-max.

Fonte: o Autor (2021) imagem 12. Caso clínico finalizado.

Figura 13. Conforme o resultado, a reabilitação estética digital supriu com todas as necessidades da paciente, obtendo um sorriso mais harmônico e estético (Figura 13).

a) b)

Fonte: o autor (2021) figura 13. a) Caso inicial. b) Caso final.

3 DISCUSSÃO

O presente caso clínico supriu as necessidades da paciente, resolvendo com sucesso suas queixas, além disso, foram passados a paciente, as orientações de higiene bucal e agendados retornos programados para ajustes e manutenção do trabalho protético.

Não somente buscando a estética, a odontologia atual enfatiza a importância de preparos minimamente invasivos para confecção de laminados cerâmicos visando a preservação da estrutura dental. Neste trabalho, a utilização de *mock up* como guia para confecção de preparos dentários permite a máxima preservação possível da estrutura dentária, promovendo um

desgaste seletivo da mesma, pois dessa forma, só desgasta o suficiente para a espessura cerâmica, também chamados de preparos suficientemente desagastados (MAGNE, P. *et al.*, 2013), além disso, são desgastes realizados normalmente em esmalte, facilitando até mesmo a adesão (SILVA L.L.C, SILVA D.F, RODRIGUES R.F, *et al*; 2021)

A tecnologia CAD/CAM (*computer-aided design/computer-aided manufacturing*) de projeção das novas configurações de reabilitação estética juntamente com o *scanner* intraoral, permitem a cópia e a visualização da anatomia de maneira mais ampla e fiel, possibilitando um excelente plano de tratamento (TANEVA, E. *et al.*, 2012). Os protótipos dos modelos em 3D (três dimensões), permitem o menor tempo de trabalho e comodidade ao paciente, não sendo necessário passar por procedimentos de moldagem convencional com longas sessões clínicas para obter a cópia fiel e alcançar um resultado satisfatório. O modelo em 3D permite a confecção do modelo de diagnóstico, onde o *mock up* é proporcional ao planejamento digital, não submetendo o paciente com etapas como tomadas de arco, transferência e moldagem, proporcionando agilidade ao tratamento reabilitador e maior índice de sucesso (CARVALHO, 2007). Dentre os materiais que podem ser fresados, as cerâmicas são muito utilizadas, pois mimetizam as características dentais, quando se fala em resistência e estética (CARDOSO, P.C. *et al*., 2011).

As cerâmicas confeccionadas em dissilicato de lítio possuem partículas internas, propagando uma luminosidade semelhante a estrutura dentária e impedindo trincas no seu interior, sendo ideal para reabilitações estéticas, por proporcionar resistência mesmo em pequenas espessuras, como no caso, com confecção de desgastes minimamente invasivos (SILVA NETO J.M de A, COSTA K.A, BARBOSA L.H.S, *et al*., 2020; BOTTINO, M.A. *et al*., 2001). Essas cerâmicas, devem ser tratadas quimicamente com ácido fluorídrico, uma vez que são consideradas cerâmicas vítreas e o ácido fluorídrico consegue penetrar e dissolver sua matriz vítrea, criando dessa forma, microrretenções que auxiliam na adesão da cerâmica ao substrato dentário (ZANIN G.T, GEHA O, GUIRALDO R.D, *et al*; 2020).

O uso de ácido fosfórico, auxilia a remoção de excessos do ácido fluorídrico com matriz vítrea dissolvida que possa ter ficado na peça e prejudique a cimentação, além de remover sujidades da peça (PAULA A.L, LIMA K.G.P, SIMÃO L.C, 2021).

Segundo Santiago e colaboradores (2019) é favorável a aplicação de silano nas peças cerâmicas previamente a cimentação, como foi realizado nesse estudo, pois o silano é uma molécula bifuncional, que promete auxiliar na ligação entre componentes orgânicos presentes nos cimentos resinosos e inorgânicos presentes nas cerâmicas odontológicas (LANZA M.C.S,

SILVEIRA R.A, COSTA H.V, *et* al., 2020; SANTIAGO F.L, SILVEIRA E.C, OLIVEIRA T.A, 2019).

A fase de prova realizada previamente à cimentação com as pastas *Try-In* é uma etapa fundamental para a cimentação de peças estéticas, já que esta permite ao profissional e ao paciente uma previsibilidade do resultado definitivo, a fim de se analisar tonalidade e cor, uma vez que esse sistema carrega fielmente a cor do cimento fotoativado, incluindo qualquer alteração de cor, que possa vir a apresentar (ALGHAZALI, N. *et al*., 2010; CARDOSO, P.C. *et al*., 2011). Sendo imprescindível em casos como o presente estudo, onde a queixa principal da paciente estava na diferença de cor entre os dentes.

Os cimentos resinosos fotoativados são os únicos indicados para a cimentação de facetas cerâmicas, pois possibilitam boa interação entre cerâmica e estrutura dentária, além de serem os únicos resinosos que não apresentam amina terciária em sua composição, sendo esse componente responsável pela alteração de cor do cimento após polimerização e consequente mudança na cor das facetas, prejudicando a estética. Estes cimentos apresentam grande escala de cores, possibilitando uma variedade de opções a fim de se obter resultado estético satisfatório (CARDOSO, P.C. *et al*., 2011).

A coroa do 21 ficou sendo expulsada pelo tecido gengival durante a prova seca e úmida, sobre condicionamento tecidual, sendo que o provisório deve ter realizado esse condicionamento tecidual, formação de um arco côncavo gengival e de papilas interdentais, que é o preparo do leito para receber uma coroa definitiva (BALDERRAMA I.F, MARCANTONIO A.C.M, GONCALVES F.C. *et al., 2021*), como o provisório estava há tempo em boca, pode ter fraturado ou desadaptado, mas após a cimentação definitiva, houve pequena isquemia tecidual, que foi cessando após alguns minutos, uma vez que a coroa definitiva respeitou o perfil de emergência da coroa, não sendo necessário qualquer ajuste previamente a cimentação.

De qualquer forma, por mais evoluções que a odontologia passe, o conhecimento do cirurgião-dentista a respeito das técnicas e materiais disponíveis para tal reabilitação é de fundamental importância para o planejamento e escolha de técnicas e materiais adequados, a fim de permitir um tratamento individualizado de acordo com as necessidades de cada paciente, respeitando os princípios de preservação dentária, e obtendo o resultado estético desejado.

4 CONCLUSÃO

O presente estudo contou com um caso clínico com resolução total da queixa da paciente, obtendo sucesso a partir da reabilitação digital com laminados cerâmicos.

A odontologia digital permite a realização de reabilitações precisas e estéticas, reproduzindo com naturalidade e funcionalidade as estruturas dentais e preservando ao máximo as estruturas nobres dentárias. Estando em constante desenvolvimento e se tornando cada vez mais moderna, a utilização de *scanner* intraoral com recursos digitais CAD/CAM está se tornando cada vez mais difundida, trazendo resultados confiáveis para o profissional e possibilitando um alto índice de sucesso reabilitador.

REFERÊNCIAS

ALDEGHEISHEM, A.; AZAM, A.; AL-MADI, E.; *et al*. Golden proportion evaluation in maxillary anterior teeth amongst Saudi population in Riyadh. **Saudi Dent J.** v. 31, nº. 3, pp. 322-9, 2019. Disponível em: DOI: https://doi.org/10.1016/j.sdentj.2019.03.001. Acesso em: 15 mar. 2021.

ALGHAZALI, N.; LAUKNER, J.; BURNSIDE, G.; *et al*. An investigationin to the effect of try-in pastes, uncuredand cured resin cements on the overall color of ceramic veneer restorations: An in vitro study. **J Dent**, v.38, n.2, pp. 78-86, 2010. Disponível em: DOI 10.1016/2010. Acesso em: 18 set. 2021.

ABRANTES, P.S.; ARAÚJO, I.D.T.; BORGES, B.C.D. *et al*. Restabelecimento da estética do sorriso com laminados cerâmicos: relato de caso. **Revista Ciência Plural**. 5(3), pp. 120-131, 2019. Disponível em: https://periodicos.ufrn.br/rcp/article/view/15736/12237. Acesso em: 07 nov. 2021.

BALDERRAMA, I.F.; MARCANTONIO, A.C.M.; GONÇALVES, F.C. *et al*. Implante imediato com provisionalização imediata para estabilidade tecidual pós-extração – relato de caso. **Full Dent. Sci.** 12(47), pp. 30-37. 2021. Disponível em: DOI: 10.24077/2021;12473037. Acesso em: 07 nov. 2021.

BÓSIO, J. A.; MARINHO, D. S.; HELDER, B. J.; Odontologia digital contemporânea – scanners intraorais digitais**. Orthod. Sci. Pract**. pp. 1039-355362, 2017. Disponível em: DOI 10.24077/2017 Acesso em: 15 mar. 2021.

BOTTINO, M.A; Quintas, A.F; Miyashita, E; Giannini, V. Estética em reabilitação oral: metal free**. Artes médicas: São Paulo.** 2001.

CARDOSO, P. C.; DECURCIO, R. A.; LOPES, L. G. *et al*. Importância da Pasta de Prova (Try-In) na Cimentação de Facetas Cerâmicas – Relato de Caso. **Rev Odontol Bras Central.** 20(53), pp. 166-171. 2011. Disponível em: https://www.robrac.org.br/seer/index.php/ROBRAC/article/view/575/553 Acesso em: 18 set. 2021.

CARVALHO, E.M. **Prototipagem na Odontologia**: obtenção e uso. 10º Congresso Internacional de Técnicos em Prótese Dentária. São Paulo 2007.

CERQUEIRA, G.M.; ZAVANELLI, R.A.; MAZARO, J.V.Q. *et al*. A impressão 3D no fluxo digital para reabilitação estética: relato de caso. **Rev Odontol UNESP**. 49(N Especial):23, pp. 1807-2577, 2020. Disponível em: https://revodontolunesp.com.br/article/60491ac8a953955d50117fb3/pdf/rou-49-Especial-23.pdf. Acesso em: 27 out. 2021.

COACHMAN, C.; CALAMITA, M.; SCHAYDEI, A. Digital smile design: uma ferramenta para planejamento e comunicação em odontologia estética. **Dicas**, v.1, n.2, p. 09-14, Setembro/Dezembro, 2012. Disponível em https://digitalsmiledesign.com/files/Coachman_Calamita_DSD_Port_12-1.pdf Acesso em 15 mar. 2021. Acesso em: 15 mar. 2021.

CUPERUS, A. M.; HARMS, M. C.; RANGEL, F.A**.** *et al*. Dental models made with an intraoral scanner: a validation study. **Am J Orthod Dentofacial Orthop**. 2012. Disponível em: DOI 10.1016/j.ajodo.2012.03.031. Acesso em: 15 mar. 2021.

DÍAZ, C. S.; TIRADO, A. L.; TAMAYO, C. G. Impacto de la sonrisa sobre calidad de vida relacionada con salud bucal en adultos**. Rev Clin Periodoncia Implant Rehabil Ora**l.11(2), pp. 78-83. 2018.

FARIAS, I. A.; LIMA, R. R.; ANDRADE, A. O. *et al.* Sistema CAD/CAM: a tecnologia na confecção de próteses. **SALUSVITA**, Bauru. 37(4), pp 963-983, 2018.

FRADEANI, M.; BARDUCCI, G.; BACHERINI, L. Esthetic rehabilitation of a worn dentition with a minimally invasive prosthetic procedure (MIPP). **Int J Esthet Dent.** Spring, 11(1), pp. 16-35. 2016. Acesso em: 15 mar. 2021.

GJELVOLD, B.; CHRCANOVIC, B. R.; KORDUNER, E.K. *et al***.** Intraoral Digital Impression Technique Compared to Conventional Impression Technique - A Randomized Clinical Trial. **J Prosthodont**. 25 (4), pp. 282-287. 2016. Disponível em: DOI 10.1111/jopr.12410. Acesso em: 15 mar. 2021.

ILIEV, G. V. Personalized Digital Smile Design for Predictable Aesthetic Results. **Balk J Dent Med.** V. 20, pp 172-7. 2016.

JAIN, R.; TAKKAR, R.; JAIN, G.C. *et al*. CAD-CAM the future of digital dentistrya review. **Annals of Prosthodontics & Restorative Dentistry**, New Delhi. V. 2(2), pp. 33-36, 2016.

LANZA, M.D.S.; SILVEIRA, R.A.; COSTA, H.V. *et al*. Resistência de união de primers/silanos em superfície de cerâmica vítrea. **J Health Biol Sci**. 8(1), pp. 1-7, 2020. Disponível em: DOI: 10.12662/2317-3206jhbs.v8i1.3148.p1-7.2020. Acesso em: 10 set.2021.

LOPES, L.R.; SOUZA, R.C.R.O.; BRANDÃO, C.M.M. e*t al.* Reabilitação estética com preparo minimamente invasivo: relato de caso. **Revista Ceuma Perspectivas**, Edição Especial,

V Congresso de Saúde e Bem-estar Ceuma. 30(2), pp. 124-138, 2017. Disponível em: DOI: https://doi.org/10.24863/rccp.v30i2.157. Acesso em: 26 set. 2021.

MAGNE P, HANNA J, MAGNE M. **The case for moderate "guided prep" indirect porcelain veneers in the anterior dentition. The pendulum of porcelain veneer preparations**: from almost no-prep to over-prep to noprep. The European Journal of Esthetic Dentistry. 2013.

MOURA, P.A. A utilização do DSD (digital smile design) para a otimização da estética dental. **UNESP**, 2015.

PAULA, A.L.; LIMA, K.G.P.; SIMÃO, L.C. CIMENTAÇÃO ADESIVA EM TRATAMENTOS ESTÉTICOS COM LAMINADOS CERÂMICOS REFORÇADOS COM DISSILICATO DE LÍTIO: revisão de literatura. **Revista Cathedral**. v. 1, n. 1, pp. 1808-2289, 2021. Disponível em: http://cathedral.ojs.galoa.com.br/index.php/cathedral/article/view/250/85. Acesso em: 10 out. 2021.

PAREDES, B.B.; PIANOR, E.C.; SANTOS, T.B. *et al.* Moldagem convencional versus escaneamento digital. **Ciência Atual**: Rio de Janeiro. 16(2), pp. 130-142, 2020.

PIMENTEL, W.; PACHECO, N.; TIOSSI R. Fluxo de trabalho digital para a reabilitação estética dos dentes anteriores**. ProsthesisLaboratory in Science**. 6(24), pp.118-122, 2017.

POLIDO, W.D. Moldagens digitais e manuseio de modelos digitais: o futuro da Odontologia. **Dental Press J Orthod.** 15(5), pp. 18-22, 2010.

SALAZAR, J.; CASTRO, A.B.; GIMENO, V. *et al.* Scanner intrabucal versus técnicas convencionais de moldagem. Satisfação e outros desfechos relatados pelo paciente: uma revisão sistemática**. Dental Press Publishing – J Clin Dent Res.** 17(3), pp. 36-61, 2020. Disponível em: DOI https://doi.org/10.14436/2447-911x.17.3.036-061.oar. Acesso em: 15 mar. 2021.

SANTIAGO, F.L.; SILVEIRA, E.C.; OLIVEIRA, T.A. TRATAMENTOS DE SUPERFÍCIE EM CERÂMICAS REFORÇADAS POR DISSILICATO DE LÍTIO: REVISÃO DE LITERATURA. **Revista UNINGÁ**. v. 56, n. S7, pp. 156-165, 2019.

SILVA, L.L.C.; SILVA, D.F.; RODRIGUES, R.F. e*t al*. Influência da técnica de preparos sobre o contorno cervical dos laminados cerâmicos: relato de caso. **Revista Ciência Plural**. 7(2), pp. 287-298, 2021. Disponível em: https://periodicos.ufrn.br/rcp/article/view/22158/14209. Acesso em: 07 nov. 2021.

SILVA NETO J.M. de A.; COSTA K.A.; BARBOSA L.H.S. *et al*. A importância do dissilicato de lítio na odontologia moderna: revisão narrativa. **Revista Eletrônica Acervo Saúde**. V. 12(10), pp. 2178-2091, 2020. Disponível em: DOI: https://doi.org/10.25248/reas.e4610.2020. Acesso em: 15 nov. 2021.

SOUZA, A.V.S.; SILVA, B.C.; SILVA, B.C. *et al*. Reabilitação estética do sorriso por meio de procedimentos periodontais e laminados cerâmicos em fluxo de trabalho digital: relato de caso.

Rev Odontol UNESP. 49(N Especial):85, pp. 1807-2577, 2020. Disponível em: https://revodontolunesp.com.br/article/60492519a953950f4518b922/pdf/rou-49-Especial-85.pdf. Acesso em: 27 out. 2021.

SPEAR, F.; HOLLOWAY, J. Which all-ceramic system is optimal for anterior esthetics? **J Am Dent Assoc**. Sep. p. 139, Suppl:19s-24s. 2008. Disponível em: Pubmed PMID: 18768905. Acesso em: 15 mar. 2021.

TANEVA, E.; KUSNOTO, B.; EVANS, C.A. 3D **Scanning, Imaging and Printing in Orthodontics, Issues in Contemporary Orthodontics, Farid Bourzgui, IntechOpen**, 2012. DOI:10.5772/60010. Disponível em: https://www.intechopen.com/chapters/48165. Acesso em: 10 set. 2021.

VANLIOGLU, B.A.; KULAK-OZKAN, Y. Minimally invasive veneers: current state of the art**. Clin Cosmet Investig Dent.** V. 6, pp. 101-7. 2014. Disponível em: DOI 10.2147/ccide.s53209. Acesso em: 15 mar. 2021.

WORSLEY, D.J.; MARSHMAN, Z.; ROBINSON, P.G.; *et al*. The dental public health implications of cosmetic dentistry: a scoping review of the literature. **Community Dent Health**. V. 33(1), pp. 9-14, 2016.

ZANIN, G.T.; GEHA, O.; GUIRALDO, R.D. *et al*. Tratamento de Superfície em Cerâmicas de Dissilicato de Lítio: uma Revisão de Literatura. **Ensaios**. V. 24, n. 4, pp. 422-425, 2020. Disponível em: DOI: https://doi.org/10.17921/1415-6938.2020v24n4p422-425. Acesso em: 02 nov. 2021.

ANEXOS – Termo de consentimento livre e esclarecido assinado pela paciente.

TERMO DE CONSENTIMENTO LIVRE E ESCLARECIDO

Paciente: Emanolli Soltovski RG: 1317089 7-1 CPF: 095761219 22

Por este instrumento de consentimento livre e esclarecido, autorizo a acadêmicos e professores do Curso de Odontologia da UNICESUMAR Ponta Grossa, a estabelecer diagnóstico, fazer planejamento e realizar o tratamento por mim escolhido, dentre as alternativas terapêuticas aplicáveis ao meu caso, que me foram apresentadas e comigo discutidas, de acordo com os conhecimentos atuais no campo das diferentes especialidades da Odontologia, estando eu ciente de que serei atendido (a) por quaisquer integrante do Curso de Odontologia UNICESUMAR -Ponta Grossa, sempre sob supervisão direta dos professores.

Estou ciente de que a Odontologia não é uma ciência exata, não se podendo prever resultados, mas sim aplicar os meios adequados de tratamento, podendo ocorrer eventuais limitações em razão das respostas biológicas de meu organismo. Também, fui devidamente orientado (a) sobre a importância de minha participação, contribuição e compromisso para que sejam alcançados os objetivos almejados em meu tratamento, devendo comparecer com assiduidade e pontualidade às consultas agendadas, bem como seguir criteriosamente as recomendações .e prescrições que me forem passadas e manter adequada higiene bucal, conforme me foi ensinado. Comprometo-me a retornar sempre que me for recomendado, para o devido acompanhamento de minha saúde bucal.

Estou ciente de que, em casos específicos, havei de arcar com os custos envolvidos com serviços especializados indispensáveis a condução de meu tratamento (parte protética), assim como deverei arcar com as despesas pré-estabelecidas, no caso de haver, por minha parte, interrupção do tratamento.

Concordo, ainda, com o fato de que meu prontuário odontológico, exames complementares (laboratoriais, modelos, radiografias e entre outros) e fotografias, ficarão sob a guarda da UNICESUMAR, e autorizo o uso de dados e imagens para fins diversos de ensino e de publicação em jornais ou revistas científicas do país e do estrangeiro, tendo sido a mim garantido que não haverá nenhuma forma de identificação pessoal.

Assim sendo, de pleno acordo com o supracitado, autorizo o início de meu tratamento.

Ponta Grossa, 10 de maio de 2021

Assinatura do paciente ou responsável Assinatura do professor

Emanolli Soltovski

ANEXOS – Termo de depósito tardio no repositório digital Unicesumar.

UNIVERSIDADE CESUMAR - UNICESUMAR
Pró-Reitoria de Pesquisa e Pós-Graduação

UniCesumar

ANEXO 4

Termo de Depósito Tardio no REPOSITÓRIO DIGITAL UNICESUMAR (RDU)

Eu, Jackson willin Antunes e Doren Tatenne Camargo de Matos (nome completo), sob o R.A. 1857444-2 e 1830931-2, na qualidade de titular dos direitos morais e patrimoniais deautor da OBRA intitulado Reabilitação Estética Digital: Relato de Caso Clínico. (Incluir o título), apresentada como Trabalho de Conclusão de Curso – TCC ao curso Odontologia na Universidade Cesumar – UNICESUMAR em 07/12/21.

Declaro que esse exemplar, depositado em sua forma digital, corresponde à versão final do TCC aprovado.

Não autorizo a Universidade Cesumar – UNICESUMAR a inserir no Repositório Digital Unicesumar (RDU), sem ressarcimento dos direitos autorais, de acordo com a Lei no 9.610/98, o texto completo da obra citada, observando o item 3, parágrafo único do documento de Instruções Normativas para o Encaminhamento do Trabalho de Conclusão de Curso (TCC), a contar da data de inserção do TCC na plataforma *Studeo*, para fins de leitura, impressão e/ou download, visando a divulgação da produção científica brasileira.

Ponta Grossa, 15 de dezembro 2021

Doren T. Camargo
Nome e/ou assinatura do autor (a)