UNIVERSIDADE CESUMAR UNICESUMAR
CENTRO DE CIÊNCIAS BIOLÓGICAS E DA SAÚDE
CURSO DE GRADUAÇÃO EM ODONTOLOGIA

APLICABILIDADE DO ÁCIDO HIALURÔNICO COMO COADJUVANTE AO TRATAMENTO PERIODONTAL NÃO CIRÚRGICO: UMA REVISÃO DE LITERATURA

BEATRIZ DOS REIS NABARRETE GARCIA
MARIA EDUARDA FABRICIO ORNELAS

MARINGÁ – PR
2021

Beatriz dos Reis Nabarrete Garcia

Maria Eduarda Fabricio Ornelas

APLICABILIDADE DO ÁCIDO HIALURÔNICO COMO COADJUVANTE AO TRATAMENTO PERIODONTAL NÃO CIRÚRGICO: UMA REVISÃO DE LITERATURA

Artigo apresentado ao Curso de Graduação em Odontologia da Universidade Cesumar – UNICESUMAR como requisito parcial para a obtenção do título de Bacharela em Odontologia, sob a orientação da Prof. Dra. Lívia Tolentino Cardia.

MARINGÁ – PR

2021

FOLHA DE APROVAÇÃO

BEATRIZ DOS REIS NABARRETE GARCIA
MARIA EDUARDA FABRICIO ORNELAS

APLICABILIDADE DO ÁCIDO HIALURÔNICO COMO COADJUVANTE AO TRATAMENTO PERIODONTAL NÃO CIRÚRGICO: UMA REVISÃO DE LITERATURA

Artigo apresentado ao Curso de Graduação em Odontologia da Universidade Cesumar – UNICESUMAR como requisito parcial para a obtenção do título de Bacharela em Odontologia, sob a orientação da Prof. Dra. Lívia Tolentino Cardia.

Aprovado em: 25 de Novembro de 2021.

BANCA EXAMINADORA

_____

Prof. Dra. Alline Batistussi França – UNICESUMAR

_____

Prof. Dra. Lívia Tolentino Cardia - UNICESUMAR

_____

Prof. Dra. Sheila Regina Bernini Polaquini - UNICESUMAR

APLICABILIDADE DO ÁCIDO HIALURÔNICO COMO COADJUVANTE AO TRATAMENTO PERIODONTAL NÃO CIRÚRGICO: UMA REVISÃO DE LITERATURA

Beatriz dos Reis Nabarrete Garcia

Maria Eduarda Fabricio Ornelas

RESUMO

O presente trabalho visa apresentar uma revisão de literatura, a qual tem como objetivo expor uma análise a respeito da aplicabilidade do ácido hialurônico como coadjuvante ao tratamento periodontal não cirúrgico, sendo esta revisão elaborada a partir de pesquisas em artigos acadêmicos da área de Periodontia, hospedados em bases de dados como Google Acadêmico, PubMed e SciELO. Com base nos estudos analisados, foi possível observar que em todos os casos de aplicação do ácido hialurônico como coadjuvante ao tratamento periodontal não cirúrgico, obtiveram resultados aparentemente positivos, porém, apesar disso, concluiu-se que são necessários mais estudos para confirmar a confiabilidade desses resultados.

Palavras-chave: Ácido Hialurônico. Gengivite. Periodontite.

APPLICABILITY OF HYALURONIC ACID AS A COADJUVANT TO NON-SURGICAL TREATMENT: A LITERATURE REVIEW

ABSTRACT

The present work aims to present a literature review, which aims to present an analysis regarding the applicability of hyaluronic acid as an adjunct to non-surgical periodontal treatment, and this review was elaborated from research in academic articles in the field of Periodontics, hosted in databases such as Scholar Google, PubMed and SciELO. Based on the analyzed studies, it was possible to observe that in all cases of application of hyaluronic acid as an adjunct to non-surgical periodontal treatment, apparently positive results were obtained, however, it was concluded that more studies are needed to confirm the reliability of these results.

Keywords: Hyaluronic acid. Gingivitis. Periodontitis.

ABREVIATURAS E SIGLAS

AH: ácido hialurônico.

DP: doença periodontal.

HAS-1: sintase-1 do ácido hialurônico.

HAS-2: sintase-2 do ácido hialurônico.

HAS-3: sintase-3 do ácido hialurônico.

Hyal-2: hialuronidase -2.

Hyial-1: hialuronidase-1.

IHO: índice de higiene oral.

PNCI: perda do nível clínico de inserção.

PS: profundidade de sondagem.

RAR: raspagem e alisamento radicular.

SS: sangramento a sondagem.

SUMÁRIO

1 INTRODUÇÃO..... 7
1.1 Doenças periodontais..... 7
1.2 Alternativas de tratamento..... 7
1.3 Ácido hialurônico surgindo como coadjuvante no auxílio da cicatrização..... 8
1.4 Sequelas periodontais..... 8
1.5 Ácido hialurônico como alternativa de preenchimento..... 9
OBJETIVO..... 9
2 FUNDAMENTAÇÃO TEÓRICA..... 9
2.1 Doença periodontal..... 9
2.1.1 Periodonto..... 9
2.1.2 Doença periodontal - gengivite e periodontite..... 10
2.1.3 Etiologia e fatores de risco da doença periodontal..... 11
2.1.4 Patogênese da doença periodontal..... 12
2.1.5 Nova classificação periodontal e tratamento das doenças periodontais..... 12
2.2 Ácido hialurônico..... 14
2.2.1 Estrutura química do ácido hialurônico..... 15
2.2.2 Biossíntese do ácido hialurônico..... 16
2.2.3 Degradação do ácido hialurônico..... 16
2.2.4 Propriedade e efeitos do ácido hialurônico..... 17
2.2.4.1 Propriedades químicas..... 17
2.2.4.1.1 Propriedade higroscópica..... 17
2.2.4.1.2 Propriedade viscoelástica..... 17
2.2.4.2.1 Efeito Bacteriostático..... 18
2.2.4.2.2 Biocompatibilidade e não Antigenicidade..... 18
2.2.4.2.3 Efeito Anti-edematoso..... 19
2.2.4.2.4 Efeito Antioxidante..... 19
2.2.4.2.5 Efeito Osteoindutivo e Osteocondutivo..... 19
2.2.4.2.6 Efeito Anti-inflamatório..... 19
2.2.5 Aplicações do ácido hialurônico..... 20
2.3 Aplicabilidade do ácido hialurônico no âmbito da Periodontia..... 20
3 CONCLUSÃO..... 22
REFERÊNCIAS..... 23

1 INTRODUÇÃO

1.1 Doenças periodontais

O periodonto é constituído pela gengiva, ligamento periodontal, cemento radicular e osso alveolar, sendo a gengiva responsável por atuar no recobrimento, desempenhando a função de proteger os tecidos/ estruturas subjacentes. É fundamental manter a integridade dos tecidos que compõe o periodonto, pois o mesmo impede a infiltração de agentes nocivos, devido a sua atuação como barreira biológica, entretanto, haverá efeitos prejudiciais nessas estruturas quando uma inflamação estiver presente em determinados tecidos do periodonto, pois a inflamação desencadeia a doença periodontal (DP) – gengivite ou periodontite, provocando alterações morfológicas (NEWMAN E CARRANZA, 2020).

A gengivite é definida como uma inflamação limitada aos tecidos de recobrimento, ou seja, atinge apenas os tecidos gengivais, sem envolver a perda do tecido conjuntivo de inserção, é caracterizada por ter baixa agressividade quando comparada a periodontite, pelo fato de permitir a reversibilidade do quadro clínico ao eliminar os fatores etiológicos juntamente com a manutenção das condições ideais para o ambiente, e por fim, seus aspectos clínicos são representados por: aumento dos contornos gengivais, cor avermelhada, sangramento à sondagem e aumento do exsudato gengival. Já a periodontite, é definida como uma doença inflamatória multifatorial de origem bacteriana, que provoca destruição dos tecidos periodontais de suporte, seus aspectos clínicos iniciais são: inflamação gengival, perda de nível clínico de inserção, perda óssea alveolar e bolsas periodontais, enquanto os aspectos clínicos avançados envolvem recessão gengival, sangramento gengival, mobilidade dentária e perda dental (NEWMAN E CARRANZA, 2020).

1.2 Alternativas de tratamento

Com o objetivo de tratar as doenças periodontais, a fim de promover saúde aos pacientes, e consequentemente, maior tempo de permanência dos elementos dentários em boca, foi “desenvolvido” o tratamento periodontal – cirúrgico e não cirúrgico, sendo este dividido em fases, podendo também ser associado ao uso de medicações sistêmicas. A 1° fase do tratamento periodontal, Fase I, conhecida como Fase sistêmica, consiste em realizar uma coleta de dados, exames complementares e controlar fatores de riscos sistêmicos (fatores modificadores), possibilitando um preciso diagnóstico e plano de tratamento, já a 2° fase, Fase II, é a Fase da terapia relacionada a causa, ou seja, é a eliminação dos fatores locais

causais da doença periodontal (fatores predisponentes), a qual consiste em realizar o índice de higiene oral (IHO) e raspagem e alisamento radicular (RAR), com instrumentos manuais – curetas - ou elétricos – ultrassom, além de instruir o paciente sobre como deve ser realizada a higienização bucal. Após a terapia relacionada a causa, Fase II, espera-se 90 dias para uma reavaliação, o que irá direcionar qual será a próxima fase do tratamento - Fase corretiva ou Fase de manutenção, se estiver tudo dentro do previsto, o paciente irá para a Fase de manutenção, mas caso a Fase II tenha sido insatisfatória, o paciente irá para a fase de Terapia corretiva, onde irá fazer uma nova RAR, irá receber novas instruções de higiene e caso precise, será submetido a procedimentos cirúrgicos, após essa Terapia corretiva é feita uma nova reavaliação para ver se houve eficácia, podendo direcionar o paciente para a Fase de manutenção (MOTA, 2014).

1.3 Ácido hialurônico surgindo como coadjuvante no auxílio da cicatrização

Recentemente o ácido hialurônico (AH) vem sendo estudado para atuar dentro da Periodontia como coadjuvante no auxílio da cicatrização de tratamentos periodontais não cirúrgicos, uma vez que apresenta propriedades químicas e biológicas capazes de desempenhar alto potencial anti-inflamatório, além de ser biocompatível, bacteriostático e regenerador tecidular. Há estudos que demonstram o grande benefício e alta eficácia nos tratamentos não cirúrgicos da Periodontite, com a aplicação do AH coadjuvante a raspagem e alisamento radicular (RAR), visto que o AH de alto peso molecular apresenta efeito antibacteriano sobre determinadas bactérias periodontopatogênicas e efeitos anti-inflamatórios que proporcionam melhorias significativas nos parâmetros clínicos periodontais (LOBATO, 2016).

1.4 Sequelas periodontais

Após o tratamento periodontal é comum que os pacientes apresentem sequelas originárias da doença periodontal, sendo mais exacerbadas em casos mais graves, onde a doença estava em estágio e grau mais avançados. Essas sequelas são caracterizadas pela destruição óssea alveolar, perda do ligamento periodontal, e principalmente, pela necrose do tecido gengival, o que caracteriza a perda das papilas interdentárias, conhecidas também como “triângulos negros” ou “black spaces”, acarretando em desarmonia do sorriso, além de causar alterações funcionais - fonéticas, e ainda, criar espaços que possam favorecer acúmulo de alimentos, afetando a saúde local dos tecidos periodontais, podendo originar uma nova DP (KUHN DALL’MAGRO et al., 2016).

1.5 Ácido hialurônico como alternativa de preenchimento

Estudos relatam resultados significativos da aplicação do ácido hialurônico (AH) na papila interdentária como forma de preenchimento, devido seu efeito anti-inflamatório - processo no qual o AH interage com alguns mediadores da inflamação; por ter ação anti-bacteriana - em decorrência do seu peso molecular, que proporciona um efeito bacteriostático e também, pela capacidade de regularizar a pressão osmótica. Diante disso, ao aplicar o gel de ácido hialurônico no tecido afetado, o mesmo promove um aumento de volume na região, regenerando um novo contorno e preenchendo o "black space". Esse método torna-se uma alternativa quando se desconsidera realizar intervenções cirúrgicas, visto proporcionar a vantagem de ser seguro, minimamente invasivo, duradouro e alcançar resultados estéticos (DE LIMA, 2012).

OBJETIVO

Atendendo ao exposto, o objetivo desta revisão de literatura é evidenciar a aplicabilidade do Ácido Hialurônico como coadjuvante ao tratamento não cirúrgico de problemas decorrentes da Doença Periodontal.

2 FUNDAMENTAÇÃO TEÓRICA

2.1 Doença periodontal

2.1.1 Periodonto

Para compreender a doença periodontal (DP), é primordial conhecer o periodonto e seu estado de saúde, o periodonto é uma estrutura dinâmica, composto pela gengiva, ligamento periodontal, cemento radicular e osso alveolar, podendo ser dividido em periodonto de proteção (gengiva) e periodonto de sustentação (ligamento periodontal, cemento radicular e osso alveolar), tendo como função, proteger e sustentar os dentes e estruturas subjacentes, respectivamente. As características clínicas que diferenciam saúde gengival X inflamação gengival dependem de fatores gengivais representados por: cor, tamanho, contorno, forma, consistência e textura superficial (NEWMAN E CARRANZA, 2020).

A cor de uma gengiva saudável é descrita como "rosada" ou "rosa coral", podendo haver variação de indivíduo para indivíduo devido ao tom de pele (quantidade de melanócitos); o tamanho aumentado (inchaço/edema) ou diminuição (recessão) de seu

tamanho normal/habitual podem indicar DP; o contorno e a forma são variáveis e dependem da posição dos dentes, alinhamento no arco, tamanho da área de contato proximal e das ameias vestibular e lingual; a consistência da gengiva livre de patologia é firme e resiliente, exceto a gengiva marginal livre; já a textura superficial, quando há saúde, é semelhante a uma casca de laranja, além do aspecto pontilhado (pode variar com a idade) (NEWMAN E CARRANZA, 2020).

2.1.2 Doença periodontal - gengivite e periodontite

A doença periodontal (DP) é considerada uma das doenças mais prevalentes no mundo, sendo um dos principais motivos de perda dentária, além de causar problemas estéticos, sociais e funcionais, decorrentes desta perda. As doenças periodontais, representadas pela gengivite e periodontite, comumente são originárias de inflamações presentes nos tecidos de suporte dentário, mas para que as mesmas se instalem e progridam, além da presença de inflamação, dependem também de fatores modificadores locais, sistêmicos, ambientais e genéticos. A inflamação causadora da DP pode se apresentar de forma aguda ou crônica, esta inicia-se lentamente, possuí longa duração e geralmente não é dolorosa, já aquela, inicia-se rapidamente, possuí curta duração e há presença de dor (LOBATO, 2016; MOTA, 2014).

A gengivite é uma patologia periodontal, de origem inflamatória, causada pelo acúmulo de placa bacteriana devido à má higienização da cavidade oral, sendo essa, uma inflamação superficial, atingindo apenas a gengiva - tecido mole que faz parte do periodonto. As características e sinais clínicos da doença são: sangramento, edema gengival, alteração de cor e presença de exsudato crevicular. Por atingir apenas tecido mole, sem perda dos tecidos periodontais de suporte, a gengivite é uma condição que pode ser revertida através de uma correta higienização - eliminando a placa bacteriana presente (MOTA, 2014).

A periodontite também é uma patologia periodontal de origem inflamatória - possuí a mesma etiologia da gengivite, porém, na periodontite, há destruição dos tecidos periodontais de suporte, e as características e sinais clínicos da doença, incialmente, são marcadas por perda de inserção clínica, perda óssea (osso alveolar), bolsas periodontais e inflamações gengivais, já nas características e sinais clínicos secundários, é possível observar aumento de volume, recessão gengival, sangramento gengival na presença de pressão e mobilidade dentária. Vale lembrar, que toda periodontite “veio” de uma gengivite, mas nem toda gengivite evolui para uma periodontite, pois depende de diversos fatores, também é importante ressaltar que a DP ocasiona sequelas nos indivíduos acometidos, como por

exemplo, a perda da papila interdental e entre outras deficiências (LOBATO, 2016; LIMA, 2012).

2.1.3 Etiologia e fatores de risco da doença periodontal

Por depender de vários fatores para seu desenvolvimento, a etiologia da doença periodontal (DP) foi designada como multifatorial, pois a mesma não dependente somente da presença do fator bacteriano, mas também do ambiente local, da resposta imune inata e suscetibilidade do hospedeiro. O fator etiológico primário da DP são os microorganismos do biofilme dental, os quais devem se apresentar em quantidade suficiente para dar início ou progressão a DP em determinados meios de determinados indivíduos, sendo as bactérias anaeróbias gram (-) as principais bactérias causadoras da DP, as quais são representadas principalmente pela *P. gingivalis, T.forsythia e T.denticola*. Um motivo que faz com que a DP seja multifatorial e não dependa apenas do fator etiológico primário, é o fato de que cada indivíduo apresenta uma suscetibilidade própria, intrínseca a ele, suscetibilidade a qual, pode aumentar na presença de certos fatores, os chamados fatores de risco, como por exemplo, o álcool, tabaco, doenças sistêmicas, stress, medicamentos, obesidade e deficiências nutricionais, além disso, existem alguns fatores de risco que podem ser modificados com a condição de higiene oral, agentes infecciosos, tabaco, obesidade e controle da diabetes mellitus, mas em contrapartida, existem outros que improvavelmente são modificados, como predisposição genética, envelhecimento, condição sócio econômica e stress crônico (LOBATO, 2016).

Dentre alguns dos fatores de risco citados anteriormente, o tabaco é considerado um forte interventor da DP, pois ele influencia a microbiota oral por meio de alterações do ambiente beneficiando a ação de patógenos, além disso, o tabaco reduz o fluxo sanguíneo gengival e a quantidade de oxigênio na bolsa periodontal (contribuindo com o crescimento das bactérias anaeróbias), modifica a função dos neutrófilos (células de defesa), eleva a produção de citoquinas pró-inflamatórias (Interleucina 1) e modifica o potencial de cicatrização dos tecidos. Outro fator de risco que deve ser considerado, é a Diabetes Mellitus (doença sistêmica), pois sua relação com a DP é bidirecional, ou seja, a diabetes interfere na DP e vice-versa, isso significa que os mediadores pró-inflamatórios dos pacientes diabéticos salientam a gravidade da DP, do mesmo modo que os mediadores da DP colaboram para que haja um controle metabólico deficiente da diabetes, portanto, um indivíduo que possuí diabetes mau controlada, terá um aumento na severidade da DP, porém quando há um bom

controle da diabetes, consequentemente haverá diminuição da severidade da DP (LOBATO, 2016).

2.1.4 Patogênese da doença periodontal

A patogênese ou patogenia da DP é representada por uma sucessão de eventos intimamente relacionados que culminam na DP e em reações de defesa do organismo para com a mesma. As bactérias causadoras da DP presentes no ambiente local liberam produtos metabólicos (proteases), os quais geram destruição tecidual, o que faz com que haja mais "liberação" de proteases, só que dessa vez, essas proteases são provenientes do hospedeiro. Com o aumento da infecção ocorre uma maior penetrabilidade do epitélio juncional, fazendo com que os microorganismos se desloquem para o tecido conjuntivo subepitelial, com isso há a liberação de alguns mediadores como:

- Citoquinas - interleucina 1α, interleucina 1 β e interleucina 6 e Fator de Necrose Tumoral- α – são responsáveis por estimular a reabsorção óssea e inibir formação óssea;
- Metaloproteinases – seu papel é remodelar e degradar os componentes da matriz tecidual do conjuntivo;
- Prostaglandinas – tem como função a reabsorção óssea;
- Leucócitos Neutrófilicos Polimorfonucleares – realizam a fagocitose e destruição das bactérias.

(LOBATO, 2016).

Em pacientes portadores da DP, o fígado pode ser estimulado a produzir algumas proteínas devido os mediadores inflamatórios e bactérias orais que podem entrar em circulação, fazendo com que haja maiores chances de desenvolvimento de doenças sistêmicas, além de poder gerar complicações em gestantes e diabéticos (LOBATO, 2016).

2.1.5 Nova classificação periodontal e tratamento das doenças periodontais

Com o intuito de resumir de maneira organizada as patologias periodontais, objetivando facilitar o diagnóstico e posterior tratamento, em 2017, no World Workshop, foi elaborada uma nova classificação para doenças e condições periodontais e peri-implantares, onde o periodonto, de acordo com determinadas características, pode ser classificado como saudável – (saúde) ou doente (inflamado) – gengivite e periodontite. Para que haja saúde, o sangramento à sondagem (SS) deve ser menor que 10%, tanto em periodonto íntegro quanto

em reduzido, caso o SS seja maior que 10%, o paciente deixa de ter saúde e passa a ter DP, podendo ser classificada como gengivite ou periodontite (TORQUATO et.al, 2019; HOLZHAUSEN et.al, 2019).

De acordo com a nova classificação, a gengivite subdivide-se em localizada ou generalizada, na localizada, o SS deve ser de 10 a 30%, já na generalizada, o SS deve ser maior que 30%, tanto uma, quanto a outra, são passíveis de se apresentarem em periodonto íntegro, periodonto reduzido sem histórico de DP e em periodonto reduzido com histórico de DP – inflamação gengival. Além disso, como já visto anteriormente, uma gengivite não tratada, pode evoluir para uma periodontite, e levando em consideração a classificação de 2017, para que haja periodontite, é necessário que a profundidade de sondagem (PS) seja maior ou igual a 4 milímetros (mm) com SS e tenha perda óssea detectável em dois dentes não adjacentes, a partir disso, se for detectado periodontite, é preciso identificar seu Estágio (I, II, III e IV) e Grau (A, B e C), para classificar o Estágio da periodontite, é observado a perda do nível clínico de inserção (PNCI) no sítio com maior perda; perda óssea radiográfica; perda dental (relacionada a periodontite) e o "sítio", já para classificar o Grau, é observado a progressão da doença de acordo com evidências diretas (perda óssea radiográfica e PNCI); evidências indiretas (perda óssea X idade e fenótipo) e fatores de risco (fumo e diabetes) (HOLZHAUSEN et.al, 2019).

Após a realização do diagnóstico da condição periodontal, caso não haja saúde, deve-se traçar o plano de tratamento de acordo com as necessidades de cada paciente, pois, o objetivo principal da terapia periodontal é reverter a condição de inflamação dos tecidos gengivais afetados pelas bactérias/microorganimos nocivos, causadores das doenças periodontais, em um ambiente biologicamente compatível com as células do tecido conjuntivo e epitelial, para que as mesmas possam se aderir, proporcionando reestabelecimento de saúde, função e estética, garantido maior tempo de permanência do elemento dental em boca. Atualmente, as possibilidades existentes de tratamentos para as doenças periodontais, são os tratamentos cirúrgicos ou não cirúrgicos, além disso, existem formas coadjuvantes de complementar estes tratamentos não cirúrgicos, por meio da utilização de antissépticos (Iodo, Iodopovidona, Clorohexidina, Peróxido de Hidrogênio e Hexitidina), antibióticos tópicos e sistêmicos (Metronidazol, Metronidazol + Penicilina, Ciprofloxacina, Azitromicina, Ciprofloxacina + Metronidazol) e até mesmo substâncias como o ácido hialurônico, pois este apresenta propriedades químicas e biológicas que são capazes de auxiliar no tratamento da DP e nas sequelas originadas pela DP através de melhoras nos parâmetros clínicos periodontais,

como também, as inflamações, os índices de hemorragia e processos de cicatrização (LOBATO, 2016; MOTA, 2014; FLORIS 2019; DAHIYA & KAMAL, 2013).

Com intuito de “facilitar” o uso do tratamento não cirúrgico, o mesmo foi organizado sistematicamente em fases, as quais são: Fase I - Fase sistêmica; Fase II – Fase da terapia relacionada a causa; Fase III - Fase corretiva; Fase IV - Fase de manutenção ou terapia periodontal de suporte. A 1° fase do tratamento periodontal, Fase I, consiste em realizar uma coleta de dados, exames complementares e controlar fatores de risco sistêmicos (fatores modificadores), possibilitando um preciso diagnóstico e plano de tratamento, já a 2° fase, Fase II, objetiva a eliminação dos fatores locais causais da doença periodontal (fatores predisponentes), e consiste em realizar o Índice de Higiene Oral (IHO) e Raspagem e Alisamento Radicular (RAR), que busca a eliminação da placa bacteriana e cálculo supra e subgengival, com instrumentos manuais – curetas - ou elétricos – ultrassom, além de instruir o paciente sobre como deve ser realizada a higienização bucal. Após a Terapia relacionada a causa, Fase II, espera-se 90 dias para uma reavaliação, o que irá direcionar qual será a próxima fase do tratamento - Fase corretiva ou Fase de manutenção/ terapia periodontal de suporte, se estiver tudo dentro do previsto, o paciente irá para a Fase de manutenção/terapia periodontal de suporte, mas caso a Fase II tenha sido insatisfatória, o paciente irá para a fase de terapia corretiva, onde irá fazer uma nova RAR, irá receber novas instruções de higiene e caso precise, será submetido a procedimentos cirúrgicos, após essa Terapia corretiva é feita uma nova reavaliação para ver se houve eficácia, podendo direcionar o paciente para a Fase de manutenção/ terapia periodontal de suporte (MOTA, 2014).

2.2 Ácido hialurônico

O ácido hialurônico (AH) é um glicosaminoglicano caracterizado como polímero longo, composto por repetidos dissacarídeos, os quais podem conter resíduos de sulfato, por conseguinte, é definido como uma molécula de alto peso que constituí parte da matriz extracelular de tecidos mineralizados e não mineralizados. A matriz extracelular é constituída por fibras e substâncias fundamentais como proteoglicanos, glicoproteínas de adesão e os glicosaminoglicanos, este que comporta-se como gel capaz de suportar altas pressões mecânicas e favorecer também a difusão de substâncias entre as células (VELOSO, 2018).

O AH está presente na maioria dos órgãos dos vertebrados, sendo o maior componente da matriz extracelular do tecido conjuntivo, onde suas maiores concentrações são encontradas no cordão umbilical, líquido sinovial, pele, válvulas cardíacas, humor vítreo do olho, tecidos

esqueléticos e inclusive, está presente na mucosa gengival, enquanto, a menor concentração de AH se encontra no plasma sanguíneo (LOBATO, 2016).

No periodonto o AH encontra-se em maiores proporções nos tecidos moles, na gengiva e no ligamento periodontal, em contrapartida, tem baixa concentração nos tecidos mineralizados como cemento e osso alveolar. Em geral, nos tecidos o AH desempenha funções estruturais e fisiológicas essenciais no processo de cicatrização, uma vez que diante de uma inflamação, o mesmo induz a formação de tecido de granulação, formação de epitélio e remodelação tecidular, devido a essa capacidade, o AH vem sendo utilizado como um complemento no tratamento não cirúrgico da DP e de suas sequelas (BANSAL et al., 2010; LIMA, 2012).

2.2.1 Estrutura química do ácido hialurônico

O ácido hialurônico (AH) é um polissacarídeo de cadeia linear não sulfatado, com alto peso molecular, podendo variar entre 4,000 e os 20,000,000 Daltons. Sua estrutura primária é composta por cadeias repetidas de dissacarídeos, de ácido D-glucorónico e N-acetil-D-glucosamina unidos por ligações glicosídicas alternadas de β(1-3) e β(1-4). Já a sua estrutura secundária, é formada por ligações de hidrogênio intramoleculares com aproximadamente 8 grupos de carbono- hidrogênio em lados opostos da molécula, que buscam a estabilidade e dessa maneira, originam as faces hidrofóbicas, e por fim, a estrutura terciária do AH será estabilizada na presença de ligações de hidrogênio intermolecular. Dessa forma, as interações entre a região hidrofóbica e as pontes de hidrogênio associadas a neutralização da repulsão eletrostática, permitem que um grande número de moléculas se agreguem, formando redes moleculares de AH (DAHIYA & KAMAL, 2013).

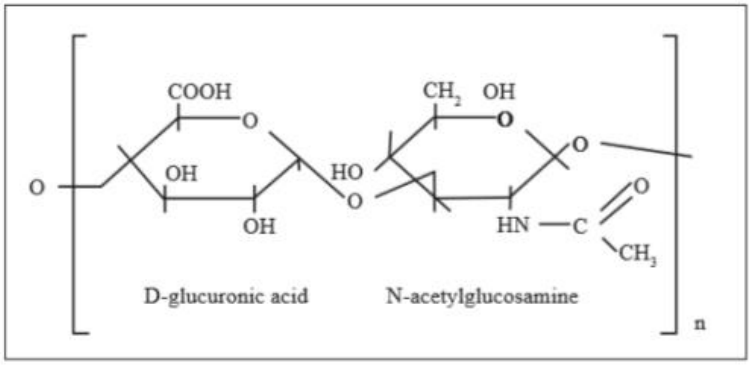

Figura 1. Estrutura da molécula de ácido hialurônico (Adaptado de BANSAL et. Al., 2010).

2.2.2 Biossíntese do ácido hialurônico

O ácido hialurônico (AH) é sintetizado pela maior parte das células do corpo na região da membrana plasmática, no entanto, nos tecidos periodontais o mesmo é sintetizado pelos fibroblastos, queratinócitos do tecido gengival e do ligamento periodontal, cementoblastos e osteoblastos do osso alveolar (LOBATO, 2016).

Diante de estudos, foi comprovado que nos humanos existem três tipos de sintetases do AH, sendo esses: sintetase-1 do ácido hialurônico (HAS-1), sintetase-2 do ácido hialurônico (HAS-2) e sintetase-3 do ácido hialurônico (HAS-3). O AH de maior peso molecular é sintetizado pelo HAS-1 e HAS-2, enquanto o de menor peso molecular é sintetizado pelo HAS-3. A síntese do AH ocorre na face interna da membrana plasmática pelas sintetases que usam uridina difosfato-ácido gluconórico e uridina difosfato-N-acetilglucosamina. Nos tecidos periodontais há presença dessas três sintetases, principalmente na gengiva e no ligamento periodontal, enquanto no cemento e osso alveolar as HAS se encontram em menores quantidades (DAHIYA E KAMAL, 2013).

O AH em solução na matriz extra-celular liga-se covalentemente a proteínas hialaderinas que possuem dois receptores principais, as proteínas CD44 e RHAMM. A CD44 induz resposta inflamatória através da ativação de linfócitos T, além de estar presente em tumores de crescimento e metástases celulares. A proteína RHAMM é caracterizada como um receptor da mobilidade mediada do AH, atuando no reparo tecidual, oncogênese e locomoção de células tumorais (MOTA, 2014).

Os fibroblastos são células de origem mesenquimática que tem como função a síntese de componentes fibrilares e são capazes tanto de produzir o AH como também destruir a macromolécula de AH em pequenos polímeros através da hialuronidase. Tais fragmentos resultantes da quebra do AH estão envolvidos na cinética celular e na cicatrização (MOTA, 2014).

2.2.3 Degradação do ácido hialurônico

O ácido hialurônico (AH) é degradado em pequenos fragmentos por enzimas responsáveis em realizar a hidrólise das cadeias β (1-4) formando as hialuronidases. Estudos comprovam que nos humanos existe a Hialuronidase-1 (Hyial-1) e Hialuronidase -2 (Hyal-2), que são as duas maiores hialuronidases que degradam o AH nos tecidos somáticos (LOBATO, 2016).

Essa degradação pode ocorrer durante a drenagem linfática para a corrente sanguínea ou através do metabolismo local, como na pele e nas articulações, onde nestes locais há uma degradação de 20-30% do AH, enquanto a outra porção ocorre nas vias linfáticas. Ao chegar na corrente sanguínea, cerca de 85-90% do AH é eliminado no fígado, enquanto nos rins será metabolizado cerca de 10%, apesar de 2% ser excretado pela urina. Independentemente do modo de degradação do AH, seu tempo de meia vida varia entre meio dia a 2/3 dias (DAHIYA E KAMAL, 2013).

2.2.4 Propriedade e efeitos do ácido hialurônico

O ácido hialurônico (AH) contém propriedades químicas e biológicas capazes de desempenhar alto potencial anti-inflamatório, tornando-se uma boa opção de escolha para diversos tipos de tratamentos, visto promover ótimo prognóstico em diversas áreas da medicina e da odontologia. As propriedades químicas do AH são definidas pela sua capacidade viscoelástica e natureza higroscópica, enquanto as propriedades biológicas se baseiam no seu efeito bacteriostático, a biocompatibilidade e não antigenicidade, efeito anti-inflamatório, anti-edematoso, antioxidante, osteoindutivo e principalmente o efeito de cicatrização (DAHIYA & KAMAL, 2013).

2.2.4.1 Propriedades químicas

2.2.4.1.1 Propriedade higroscópica

O ácido hialurônico (AH) possui característica higroscópica, sendo ele uma das maiores moléculas dessa natureza. Em soluções aquosas essa molécula apresenta capacidade osmótica, ligando-se através de pontes de hidrogênio ao grupo carboxil e N-acetil de moléculas adjacentes, esse fenômeno estimula a conformação rígida da molécula permitindo que a mesma mantenha a água em sua estrutura, contribuindo para o preenchimento e manutenção dos espaços intracelulares, além de lubrificar os tecidos e suportar altas pressões mecânicas ao absorver choques (BANSAL, DAHIYA & KAMAL, 2013; LOBATO, 2016).

Em geral, as propriedades pertencentes ao AH, principalmente a higroscopia, auxilia o controle da hidratação tecidular diante de processos inflamatórios (SÁNCHEZ et al., 2017).

2.2.4.1.2 Propriedade viscoelástica

O ácido hialurônico (AH) de alto peso molecular apresenta grande viscosidade, isso ocorre devido suas moléculas se envolverem e formarem redes de cadeias interligadas com

outras macromoléculas e estas redes apresentarem viscoelasticidade tempo-dependente. Em razão do AH ser uma substância viscoelástica, o mesmo é capaz de influenciar os processos regenerativos do tecido periodontal pelo fato de manter os espaços e proteger a superfície. Ao influenciar a função celular, ocorre neste ambiente modificações nos meios intracelulares e extracelulares, reduzindo, dessa forma, a penetração de vírus e bactérias nos tecidos. Esse mecanismo que a viscoelasticidade proporciona não é constante, pois pode variar diante da velocidade do movimento oscilatório (alta velocidade diminui a viscosidade e aumenta a elasticidade), com o peso molecular e a sua concentração, pois quando estes apresentam aumentados, a viscoelasticidade também aumenta (DAHIYA & KAMAL, 2013; VELOSO, 2018).

2.2.4.2 Propriedades biológicas

2.2.4.2.1 Efeito bacteriostático

Estudos indicam que o ácido hialurônico (AH) em procedimentos cirúrgicos regenerativos reduz a carga bacteriana da área lesionada, pelo fato de apresentar propriedade bacteriostática e como resultado, proporcionar uma melhora clínica da terapia regenerativa. O grande efeito bacteriostático depende da alta concentração de moléculas de AH de médio e baixo peso molecular, em especial, nos *Aggregatibacter Actinomycetemcomitans*, *Prevotella oris* e *Staphylococcus aureus*, que normalmente apresentam-se nas lesões periodontais (BANSAL et al., 2010; DAHIYA & KAMAL, 2013).

2.2.4.2.2 Biocompatibilidade e não antigenicidade

A biocompatibilidade é uma propriedade que está presente no ácido hialurônico (AH), sendo este de natureza não imunogênica. Tais características fornecem boa rigidez e durabilidade no gel que é inoculado nas células, tendo condições suficientes para realizar modificações como a esterificação e reticulação. Essas propriedades são facilmente biodegradadas e permitem o crescimento dos fibroblastos, condrócitos e células mesênquimais (DAHIYA & KAMAL, 2013).

O AH em sua forma reticulada é reabsorvido lentamente, visto que para sua degradação as enzimas responsáveis possuem mais dificuldade em difundir-se através da rede formada. (LOBATO, 2016).

2.2.4.2.3 Efeito anti-edematoso

O ácido hialurônico (AH) apresenta efeito anti-edematoso por ter relação com a atividade osmótica e ser capaz de desativar hialuronidases bacterianas, drenar prostaglandinas, metaloproteínases e demais moléculas bioativas. Devido as suas propriedades de cicatrização dos tecidos, há estudos que indicam o quanto o AH pode beneficiar a regeneração tecidular periodontal atuando como um coadjuvante no tratamento da periodontite (BANSAL et al., 2010; LOBATO, 2016).

2.2.4.2.4 Efeito antioxidante

Para ocorrer a destruição dos tecidos periodontais, é preciso haver envolvimento de enzimas bacterianas com enzimas do hospedeiro, como as proteases, metaloproteinases e glicosídeas. Entretanto, existem outras espécies prejudiciais como o oxigênio reativo, este produzido por células polimorfonucleares durante a inflamação tecidular (LOBATO, 2016).

O Ácido Hialurônico de alto peso molecular é capaz de eliminar as espécies de oxigênio reativo e estabilizar a matriz do tecido de granulação por meio do seu efeito antioxidante (DAHIYA & KAMAL, 2013; VELOSO, 2018).

2.2.4.2.5 Efeito osteoindutivo e osteocondutivo

Segundo Mendes, estudos apresentaram que o ácido hialurônico (AH) promove um efeito osteoindutivo, onde estimula a migração de células endoteliais para a formação de uma extensa rede de vasos sanguíneos, fundamental para a deposição de tecido ósseo. Por se caracterizar também como osteocondutivo, o AH transporta fatores de crescimento como a Proteína-2 Óssea Morfogenética (BMP-2), esta que induz a formação de células mesenquimais para osteoblastos, do mesmo modo que diferencia a produção de proteínas da matriz óssea pelos osteoblastos, e a Osteopontina, que induz a mineralização de matriz óssea (MENDES et al., 2008).

2.2.4.2.6 Efeito anti-inflamatório

Os processos do reparo inflamatório seguem respectivamente as seguintes etapas: inflamação, formação de tecido de granulação, reepitelização e fase de modelação. O ácido hialurônico (AH) de alto peso molecular exerce atividade anti-inflamatória e imunossupressora ao se ligar a proteínas hialaderinas, formando um complexo capaz de controlar a inflamação e estabilizar a matriz extracelular, além de desativar as hialuronidases bacterianas, estas que proporcionam macroagregação dos proteoglicanos do tecido conjuntivo

ligando-se a moléculas de água e promovendo efeito antiedematoso. (BANSAL et al., 2010; LOBATO, 2016; VELOSO, 2018).

Além do AH produzir uma barreira contra bactérias e produtos da matriz extracelular, estudos comprovam que o mesmo, em sua forma solúvel neste ambiente, é capaz de se ligar a proteínas, principalmente a CD44, onde está associada ao crescimento, a resposta inflamatória, recrutamento e ativação das células T e metastização de tumores. Outra proteína fundamental é a RHAMM, caracterizada como um receptor da mobilidade mediada do AH, atuando no reparo tecidual, oncogênese e locomoção de células tumorais (LOBATO, 2018).

Portanto, a propriedade anti-inflamatória do AH proporciona o efeito de cicatrização nos tecidos moles e duros, conveniente na terapia periodontal como coadjuvante na regeneração tecidular (VELOSO, 2016).

2.2.5 Aplicações do ácido hialurônico

Em razão de suas propriedades químicas e biológicas, o ácido hialurônico (AH) está sendo empregado em vários âmbitos médicos como preenchimento dérmico, em tratamentos de artrite reumatoide, na oftalmologia para tratamento de catarata, entre outros, além de estar presente fortemente na indústria farmacêutica e na cosmética, o AH nos últimos anos vem sendo empregado também na odontologia (DAHIYA & KAMAL, 2013).

Dentro da odontologia o AH pode ser aplicado em diversas ocasiões específicas, como por exemplo, no auxílio da cicatrização dos tecidos maxilofaciais, no tratamento da disfunção da articulação temporomandibular (DTM), em reparações dentinárias e regeneração pulpar, e também pode ser utilizado nas especialidades, tal como na Periodontia, por meio de uma aplicabilidade coadjuvante na reparação tecidular nos casos de gengivite, recessões, bolsas periodontais, enxertos e implantes, visto ser bacteriostático e controlar hemorragias (BANSAL et al., 2010; SÁNCHEZ et al., 2017).

2.3 Aplicabilidade do ácido hialurônico no âmbito da Periodontia

Conforme foi visto no decorrer desta revisão, o ácido hialurônico (AH) é uma substância que contém muitas propriedades, as quais possuem utilizações de grande relevância na medicina e também na odontologia, mais especificamente na especialidade de Periodontia. Visando o uso do AH na Periodontia, sua maior utilização é como coadjuvante ao tratamento não cirúrgico da doença periodontal, mas além disso, existem outras aplicabilidades clínicas para o AH no tratamento periodontal, como por exemplo: apresentação do AH em gel para aplicação tópica subgengival, servindo como agente

antimicrobiano e também como coadjuvante à Raspagem e Alisamento Radicular (RAR), culminando em cicatrização dos tecidos periodontais; proporciona cicatrização de inflamações, lesões traumáticas e ulcerativas; diminuí o tamanho de recessões gengivais após cirurgias; pode ser utilizado para a regeneração óssea em defeitos ósseos periodontais e para a regeneração óssea guiada e por fim, também serve de veículo para moléculas nos procedimentos regenerativos (MOTA, 2014; BANSAL et al., 2010).

No tratamento da DP, preconiza-se a orientação de higiene oral ao paciente e também a realização da RAR pelo cirurgião-dentista, a qual pode ser associada à administração de antissépticos e antibióticos, tanto tópicos quanto sistêmicos. No entanto, com o avanço dos estudos, surge a possibilidade de associar o AH como coadjuvante ao tratamento periodontal não cirúrgico, principalmente em casos de periodontite, devido suas propriedades anti-inflamatórias, biocompatíveis, bacteriostáticas e de regeneração tecidular (MOTA, 2014).

Com o intuito de analisar as maneiras de utilizar o AH como coadjuvante em casos de tratamento periodontal não cirúrgico, Floris em seu trabalho de revisão bibliográfica, selecionou sete ensaios clínicos randomizados, onde cada autor analisado pelo mesmo propôs determinado resultado a respeito do seu experimento sobre tal aplicabilidade do AH (FLORIS, 2019).

- Johannsen *et al*, 2009: a utilização do gel AH junto a RAR possibilitou reduções do Índice de Hemorragia e da Profundidade de Sondagem quando comparada somente a RAR de forma isolada, portanto conclui-se que o protocolo utilizado demonstrou um efeito benéfico a saúde do periodonto.
- Eick *et al*, 2013: constatou que o uso do AH de alto peso molecular como coadjuvante ao tratamento periodontal não cirúrgico (RAR), resultou em possíveis efeitos antibacterianos nas bactérias causadoras da DP, além de uma maior diminuição da profundidade de sondagem.
- Abdulhameed & Ibraheem, 2014: segundo os resultados, houve uma possível melhora dos parâmetros clínicos periodontais quando utilizado AH de alto peso molecular, seja de forma isolada ou de forma coadjuvante a RAR.
- Rajan et al, 2014: os autores constataram que a aplicação coadjuvante de gel de AH teve efeito satisfatório comparado a RAR isolada nos pacientes com periodontite.
- Polepalle et al, 2015: conforme o estudo, a conclusão foi de que a aplicação subgengival de gel de AH a 0,8% como coadjuvante a RAR promoveu melhorias

nos parâmetros periodontais após 3 meses da aplicação, apresentando efeitos benéficos acerca da inflamação e cicatrização de feridas.

- Lopez et al, 2017: o estudo estabeleceu que o efeito de maior relevância do AH nebulizado (via Spray-sol) como coadjuvante a RAR é a capacidade de reduzir a hemorragia após o tratamento.
- Al-Shammari et al, 2018: de acordo com os dados apresentados, é conveniente a aplicação local e subgengival de gel de AH a 0,8% associado a RAR em pacientes com periodontite, pois o AH demonstrou efeitos anti-inflamatórios proporcionando melhora nos parâmetros clínicos avaliados.

(FLORIS, 2019).

Diante da avaliação destes ensaios clínicos, foi possível constatar que a aplicação do AH como coadjuvante a terapia periodontal - RAR, independente de sua forma de apresentação, apresentou resultados positivos no periodonto, como por exemplo: melhora dos parâmetros clínicos periodontais, além de melhorar a inflamação, o processo de cicatrização e também reduzir os índices de hemorragia. Porém, é válido ressaltar que todos os autores que participaram dos ensaios frisaram que são necessários mais estudos para definir com confiabilidade o efeito coadjuvante do AH no tratamento não cirúrgico da DP (FLORIS, 2019).

3 CONCLUSÃO

A partir da consulta e análise das referências bibliográficas utilizadas para a elaboração da revisão de literatura, e levando-as em consideração, pode-se concluir que o uso do ácido hialurônico como coadjuvante a terapia periodontal não cirúrgica aparenta ter melhores resultados quando comparado ao tratamento periodontal não cirúrgico convencional (raspagem e alisamento radicular) de maneira isolada, sem a utilização de nenhum método coadjuvante. Porém, apesar dos resultados serem aparentemente benéficos, são necessários mais estudos para confirmar a confiabilidade dos resultados em relação ao uso do ácido hialurônico como coadjuvante a terapia periodontal não cirúrgica.

REFERÊNCIAS

BANSAL, Jyoti et al. Hyaluronic acid: A promising mediator for periodontal regeneration. **Indian journal of dental research**, v. 21, n. 4, p. 575, 2010.

DAHIYA, Parveen; KAMAL, Reet. Hyaluronic acid: a boon in periodontal therapy. **North American journal of medical sciences**, v. 5, n. 5, p. 309, 2013.

DE LIMA, Ivone Dantas Neiva. Eficácia do ácido hialurónico no preenchimento da papila inter-dentária. 2012.

FLORIS, Piergiuseppe. **Utilização do Ácido Hialurónico como coadjuvante ao tratamento periodontal não cirúrgico**. 2019. Tese de Doutorado.

Holzhausen M, França BN, Gasparoni LM, Rebeis ES, Saraiva L, Villar CC, Pannuti CM, Romito GA. Sistema de classificação das doenças e condições periodontais [Internet]. São Paulo:Faculdade de Odontologia da USP; 2019.

KUHN DALL'MAGRO, Alessandra et al. Neoformação de papila gengival com ácido hialurônico: relato de caso. **Revista da Faculdade de Odontologia-UPF** , v. 21, n. 1, 2016.
LOBATO, Joana Cristina Rico Farto. **Aplicação de ácido hialurónico no tratamento não cirúrgico da periodontite**. 2016. Tese de Doutorado.

MENDES, Renato M. et al. Sodium hyaluronate accelerates the healing process in tooth sockets of rats. **Archives of oral biology**, v. 53, n. 12, p. 1155-1162, 2008.

MOTA, Teresa Alexandra Nunes da. **Aplicabilidade do ácido hialurónico como coadjuvante no tratamento não cirúrgico da doença periodontal**. 2014. Tese de Doutorado. [sn].

Newman e Carranza Periodontia clínica. Rio de Janeiro: GEN Guanabara Koogan, 2020. ISBN 9788595151161. Disponível em: https://search.ebscohost.com/login.aspx?direct=true&db=edsmib&AN=edsmib.000016106&lang=pt-br&site=eds-live. Acesso em: 6 out. 2021.

SÁNCHEZ, Daniela Corte; OCAMPO, Beatriz Raquel Yáñez; CHIRINO, César Augusto Esquivel. Use of hyaluronic acid as an alternative for reconstruction of interdental papilla. **Revista odontológica mexicana**, v. 21, n. 3, p. 205-213, 2017.

VELOSO, FILIPA MARQUES FERREIRA MALHEIRO. A UTILIZAÇÃO DO ÁCIDO HIALURÓNICO NA PERIODONTITE**. 2018. TESE DE DOUTORADO 1**