UNICESUMAR - CENTRO UNIVERSITÁRIO DE MARINGÁ
CENTRO DE CIÊNCIAS BIOLÓGICAS E DA SAÚDE
CURSO DE GRADUAÇÃO EM ODONTOLOGIA

CIRURGIA PARENDODÔNTICA PARA REMOÇÃO DE LESÃO E MATERIAL OBTURADOR EXTRAVASADO: RELATO DE CASO

ANDREIS CRISTIAN GOMES
MARIA EDUARDA TODON DE OLIVEIRA AMARAL NUNES

MARINGÁ – PR
2020

Andreis Cristian Gomes

Maria Eduarda Todon de Oliveira Amaral Nunes

CIRURGIA PARENDODÔNTICA PARA REMOÇÃO DE LESÃO E MATERIAL OBTURADOR EXTRAVASADO: RELATO DE CASO

Artigo apresentado ao Curso de Graduação em Odontologia da UniCesumar – Centro Universitário de Maringá como requisito parcial para a obtenção do título de Bacharel em Odontologia sob a orientação do Prof. Dr. Fernando Accorsi Orosco.

MARINGÁ – PR

2020

FOLHA DE APROVAÇÃO

ANDREIS CRISTIAN GOMES

MARIA EDUARDA TODON DE OLIVEIRA AMARAL NUNES

CIRURGIA PARENDODÔNTICA PARA REMOÇÃO DE LESÃO E MATERIAL OBTURADOR EXTRAVASADO: RELATO DE CASO

Artigo apresentado ao Curso de Graduação em Odontologia da UniCesumar – Centro Universitário de Maringá como requisito parcial para a obtenção do título de Bacharel em Odontologia sob a orientação do Prof. Dr. Fernando Accorsi Orosco.

Aprovado em: 25 de Novembro de 2020.

BANCA EXAMINADORA

_____

Prof. Dr. Fernando Accorsi Orosco. UniCesumar – Centro Universitário de Maringá.

_____

Prof. Dr. Alline Batistussi França. UniCesumar – Centro Universitário de Maringá.

_____

Prof. Renata Fernandes. UniCesumar – Centro Universitário de Maringá.

CIRURGIA PARENDODÔNTICA PARA REMOÇÃO DE LESÃO E MATERIAL OBTURADOR EXTRAVASADO: RELATO DE CASO

Andreis Cristian Gomes

Maria Eduarda Todon de Oliveira Amaral Nunes

RESUMO

A cirurgia parendodôntica é indicada nos casos em que a abordagem coronal não foi favorável e o retratamento endodôntico não é possível. Em dentes com rizogênese incompleta a chance de falha no tratamento endodôntico é alta, devido às características morfológicas do dente, podendo ser necessária a abordagem cirúrgica para melhor prognóstico. O objetivo deste relato de caso é apresentar a cirurgia parendodôntica como o tratamento ideal, após avaliação geral do caso e considerando as limitações do dente com rizogênese incompleta, presença de lesão periapical e excesso de material obturador. Desta forma, pode-se concluir o sucesso da abordagem cirúrgica, onde obteve-se remoção da lesão e do material obturador extravasado, além do adequado selamento apical do dente com ápice aberto.

Palavras-chave: Cirurgia parendodôntica. Rizogênese incompleta. Extravasamento de material obturador.

PARENDODONTIC SURGERY FOR REMOVAL OF LESION AND THE EXCESS OF OBTURATOR MATERIAL: CASE REPORT

ABSTRACT

Parendodontic surgery is indicated in cases which the coronal approach was not favorable and the endodontic retreatment is not possible. In teeth with incomplete rhizogenesis the chance of endodontic treatment failure is high, due to the morphological characteristics of the tooth, and a surgical approach may be necessary for better prognosis. The objective of this case report is to present the parendodontic surgery as the ideal treatment, after a complete evaluation of the case and considering the limitations of the tooth with incomplete rhizogenesis, the presence of periapical lesion and excess of obturator material. In this manner, the success of the surgical approach can be concluded, in which was obtained the removal of the lesion and the extravasated obturator material, besides the adequate apical sealing of the tooth with open apex.

Keywords: Parendodontic surgery. Incomplete rhizogenesis. Extravasated obturator material.

1 INTRODUÇÃO

A rizogênese incompleta é diagnosticada através do exame radiográfico, em que o dente não atingiu o estágio 10 de Nolla, ou seja, o ápice radicular está aberto. O traumatismo, cárie e restauração inadequada são os fatores etiológicos da interrupção do término da rizogênese. Nestes casos, a indicação em dentes com necrose ou vitalidade pulpar é a apicificação, no qual ocorre o fechamento do forame apical por tecido duro calcificado. E a apicigênese ocorre mais em casos de dentes com vitalidade pulpar e imaturos, buscando o completo desenvolvimento radicular. (LOPES e SIQUEIRA, 2015).

Devido essa alteração durante a formação da raiz, o dente pode apresentar características anatômicas que dificultam o tratamento endodôntico, como menor espessura das paredes dentinárias, ausência da constrição apical, canal radicular amplo e/ou divergente. (BATISTA, et. al., 2007).

Em determinadas situações, há a possibilidade que ocorra uma exploração cirúrgica complementar ao tratamento endodôntico, obtendo-se melhor resultado que a abordagem coronal. Desta forma, a cirurgia parendodôntica é indicada nos casos que a abordagem não cirúrgica não foi favorável e o retratamento endodôntico não é possível. (HUPP, et. al., 2015).

A cirurgia parendodôntica pode ser indicada em dentes com condições patológicas perirradiculares persistentes que não correspondem a abordagens não cirúrgicas. Alguns autores sugerem que o extravasamento de material obturador tem influência no insucesso do tratamento endodôntico, devido à ausência do adequado selamento apical. Entretanto, essa ocorrência isolada não é indicação para abordagem cirúrgica, sendo necessária a avaliação geral do caso. (COHEN e HARGREAVES, 2011).

O presente caso clínico relata a cirurgia parendodôntica como escolha de tratamento de um dente com rizogênese incompleta, com presença de área radiolúcida circunscrita na região do ápice e excesso de material obturador.

2 RELATO DE CASO

Uma paciente do gênero feminino, 27 anos, compareceu à Clínica de Odontologia da Unicesumar com histórico de trauma na infância e com queixa principal do escurecimento da coroa do dente 11 (**figura 1).**

Figura 1 - Foto intra-oral, registrando a coroa dentária do elemento 11 escurecida.

O exame radiográfico diagnosticou o elemento dentário em questão com rizogênese incompleta e a presença de uma lesão periapical. Foi relatado pela paciente o início do tratamento endodôntico, desta forma, foi analisado clinicamente a abertura coronária na face palatina e radiograficamente o dente despolpado e o canal instrumentado (**figura 2)**.

Figura 2 – Radiografia do elemento 11 com rizogênese incompleta, polpa extirpada e canal radicular amplo.

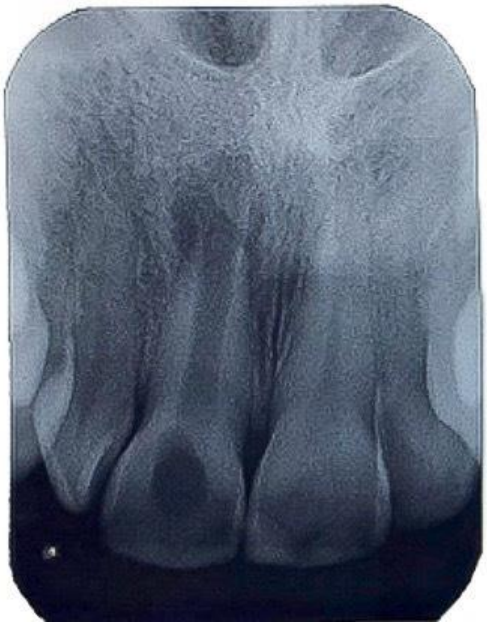

Com base nos dados coletados, por meio da anamnese, exame clínico e radiográfico, a conduta abordada foi dar continuidade ao tratamento endodôntico interrompido. Iniciando pela remoção do material restaurador provisório para acesso ao conduto com a broca esférica diamantada 1014 e aprimorado a forma de contorno com a broca tronco-cônica diamantada de

ponta inativa 2082. Após o acesso, obteve-se a presença de um líquido com odor fétido, sendo assim, realizada a irrigação com hipoclorito de sódio a 1% e aspiração, com auxílio de uma lima tipo K #20.

Procedeu-se, após canal devidamente limpo, a odontometria, onde foi fornecido o comprimento real de trabalho (CRT) de 21mm. Em sequência, realizada a instrumentação mecânica, tendo como base de instrumento memória, a lima tipo K #50 e último instrumento utilizado, a Lima tipo K #80. Foram utilizadas somente essas limas devido a morfologia do canal ser ampla e as paredes muitos delgadas. Após preparo químico-mecânico, foi realizada a medicação intracanal com Hidróxido de Cálcio P.A® (Biodinâmica, Ibiporã, Paraná, Brasil) associado ao veículo viscoso, o propilenoglicol. Finalizando com o selamento coronário duplo, com Coltosol® (Vigodent SA Indústria e Comércio, Rio de Janeiro, Rio de Janeiro, Brasil) e por cima o IRM® (Dentsply, Petrópolis, Rio de Janeiro, Brasil).

Depois de quinze dias a paciente retornou e foi realizada a remoção parcial do hidróxido de cálcio, deixando 3 mm da medicação como um tampão apical. E assim, realizada a prova e verificação radiográfica do cone principal de calibre #80 invertido à 19mm. Em sequência, realizada a obturação com o cimento endodôntico EndoFill® (Dentsply, Pirassununga, São Paulo) e adaptação de dois cones acessórios com o uso do espaçador digital. Desta forma, ao finalizar a obturação, ocorreu a limpeza da câmara pulpar, eliminando restos de material obturador, radiografia final e restauração provisória com cimento de ionômero de vidro MaxxionR® (FGM, Joinville, Santa Catarina, Brasil) **(figura 3)**. Depois de 1 mês, foi realizado o acompanhamento radiográfico.

Figura 3 – Radiografia final após o tratamento endodôntico do elemento 11.

Após o retorno do ano letivo, cinco meses depois do tratamento endodôntico, foi realizada outra tomada radiográfica e visualizada leve regressão da lesão,

porém a presença do extravasamento do cone de guta percha além da dimensão radicular. Sendo assim, solicitada a tomografia computadorizada por feixe cônico e ao ser analisada foi confirmado o extravasamento do cone e a presença da lesão **(figura 4 e 5).**

Figura 4 – Tomografia computadorizada por feixe cônico, corte sagital.

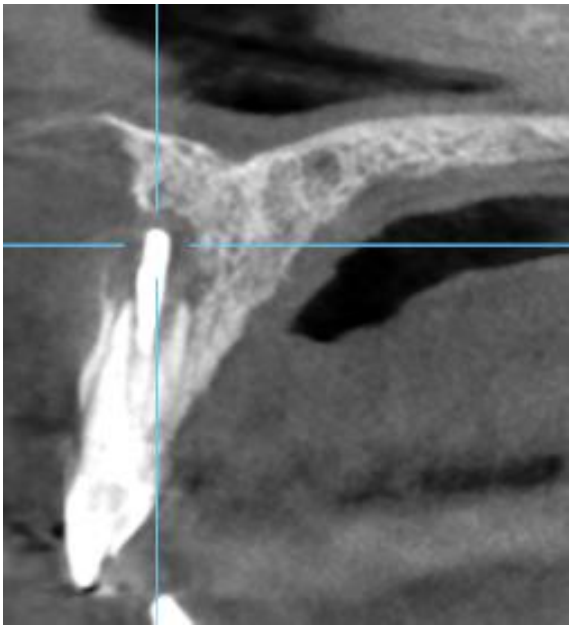

Ao analisar todos os exames de imagem e o histórico clínico do elemento dentário foi indicada a cirurgia parendodôntica para remoção da lesão e do material obturador extravasado. Em que neste caso o retratamento endodôntico não seria a indicação adequada, devido as características morfológicas do dente com rizogênese incompleta.

A cirurgia parendodôntica foi adiada pois ocorreu a paralização das clínicas perante a pandemia de Sars-CoV-2, sendo realizada somente após seis meses do retorno do ano letivo. Foi administrado medicação preemptiva de um comprimido de ibuprofeno 600 miligramas e um comprimido de dipirona sódica 500 miligramas, visando diminuir a sensação dolorosa e sinais inflamatórios no pós-operatório. A cirurgia parendodôntica iniciou com a antissepsia intra oral com digluconato de clorexidina 0,12% e a extra oral com digluconato de clorexidina 2% e em sequência a acomodação do campo fenestrado. O bloqueio do nervo alveolar superior anterior bilateralmente e o bloqueio do nervo nasopalatino foram as técnicas anestésicas de escolha, sendo administrado o anestésico local Lidocaina 2% com Epinefrina 1:100.000, utilizado cinco tubetes anestésicos no total.

Após o teste de sensibilidade iniciou a incisão de Neumann com auxílio de um bisturi N° 15, estendendo intrasucular da mesial do elemento 21 até a distal do elemento 13 e uma

relaxante para distal do elemento 13. Dando continuidade, foi realizado o descolamento mucoperiosteal com auxílio do descolador de Freer, com a finalidade de exposição da tábua óssea e melhor visualização da área cirúrgica (**figura 6)**.

Figura 6 – Incisão de Neumann realizada com o bisturi N° 15.

Ao término do descolamento foi verificado ausência de tábua óssea vestibular na região da lesão tendo um contato visual da mesma. Não tendo a necessidade de osteotomia para acesso a lesão se deu início a curetagem delicada com auxílio de uma cureta de Lucas N° 85, fazendo a remoção da lesão com auxílio de uma pinça hemostática. Logo após, observou-se o contato visual com o material obturador extravasado o cone de guta percha **(figura 7).**

Figura 7 – Na região apical do elemento 11 observa-se presença da guta percha.

Com auxílio de uma broca carbide cirúrgica N° 702 JET® (MICHEL E. KLYMUS, Porto Alegre, Rio Grande do Sul, Brasil) em alta rotação foi realizado a regularização do rebordo ósseo da loja cirúrgica com irrigação abundante de soro fisiológico 0,9% estéril LINHAMAX®, (Eurofarma Laboratórios AS, Ribeirão Preto, São Paulo, Brasil). Com a tábua óssea regularizada e melhor visualização do cone de guta percha foi realizado o corte do mesmo com pinçamento da extremidade superior e realizado o corte com a broca carbide cirúrgica N° 702 em alta rotação e irrigação abundante. Após a remoção do excesso de material obturador, foi executado uma leve apicectomia com a broca carbide cirúrgica N° 702 em alta rotação e irrigação abundante com soro fisiológico, a fim de regularizar o terço apical radicular. E realizada nova curetagem de inspeção da loja cirúrgica com cureta de Lucas N° 85, inspeção leve do real vedamento do conduto com auxílio de uma colher de dentina N° 5 e sonda exploradora N° 5, subsequentemente realizado irrigação com soro fisiológico 0,9% e aspiração abundante da loja cirúrgica para remoção de qualquer vestígio de material obturador dentro da cavidade durante o acionamento da alta rotação e para melhor acomodação do enxerto ósseo.

Em um pote dappen devidamente esterilizado foi realizado a hidratação do enxerto ósseo GenOx Inorg® (Baumer, São Paulo, São Paulo, Brasil) 0,5 gramas com soro fisiológico 0,9% e levado a loja cirúrgica com auxílio de uma espátula N° 7, preenchendo toda cavidade com finalidade de permitir a reconstrução de parede óssea vestibular para auxiliar com a manutenção do volume ósseo e de sua arquitetura, amparando na finalidade estética do pós operatório **(figura 8).**

Figura 8 – Loja cirúrgica preenchida com enxerto ósseo.

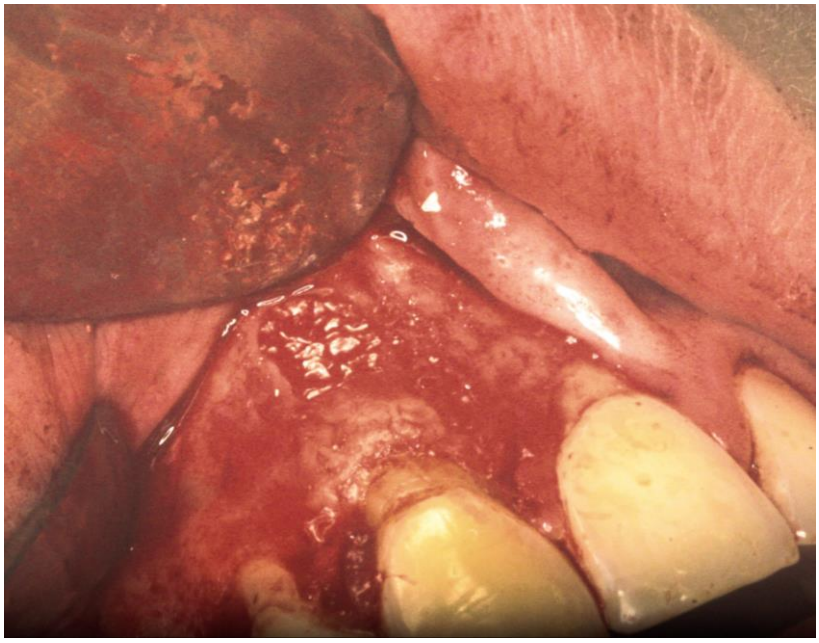

Após o enxerto estar bem acomodado na loja cirúrgica foi realizado o reposicionamento do retalho cirúrgico sobre a tábua óssea e a sutura com fio de Seda Preta 4.0 Ag. ½ Ethicon® (Johnson & Johnson do Brasil Industria e Comércio de Produtos para Saúde Ltda, São Jose dos Campos, São Paulo, Brasil). Realizado ponto simples, inicialmente na junção da distal do elemento 13 com a incisão relaxante e posteriormente a junção das papilas dos outros elementos **(figura 9)**.

Figura 9 – Finalização da cirurgia parendodôntica após reposicionamento do retalho cirúrgico e suturas de ponto simples.

Em seguida foi realizado às orientações pós operatória e a prescrição medicamentosa para analgesia com dipirona sódica 500 miligramas, 12 comprimidos, sendo sua posologia 1 comprimido via oral a cada seis horas por três dias. E o anti-inflamatório de escolha foi o ibuprofeno 600 miligramas, 9 comprimidos, com posologia de um comprimido via oral a cada oito horas por três dias. A antibióticoterapia de eleição foi a amoxicilina 500 miligramas, 21 cápsulas, posologia de uma cápsula via oral a cada oito horas por sete dias. E o digluconato de clorexidina 0,12%, sendo sua posologia via externa bochechando 10ml a cada oito horas por sete dias e não deglutir.

Após uma semana da execução da cirurgia parendodôntica, foi realizada tomada radiográfica para acompanhamento e o resultado foi positivo, confirmando a ausência da lesão e fechamento do ápice do dente 11 **(figura 10).**

Figura 10 – Radiografia após uma semana da cirurgia parendodôntica.

5 DISCUSSÃO

O caso relatado teve como conduta inicial dar continuidade ao tratamento endodôntico interrompido, pois o elemento 11 tinha a presença de uma lesão periapical e apresentava rizogênese incompleta. Durante o tratamento endodôntico se optou pelo uso do hidróxido de cálcio, devido a sua ação antimicrobiana e pela anatomia do canal, no qual as paredes radiculares se encontravam de uma forma paralela, quase levemente divergentes. No qual ocasionaria dificuldade na adaptação do MTA (trióxido mineral agregado), se fosse o material de escolha, podendo levar ao extravasamento do mesmo e a necessidade de uma intervenção cirúrgica para correção. Caso ocorresse extravasamento utilizando o hidróxido de cálcio, devido suas propriedades de biocompatibilidade, iria ocorrer uma reabsorção, servindo de anteparo. Além disso, outro fator é a maior complexidade em manipulação e inserção para confecção do tampão quando utilizado o MTA. Entretanto, apesar de ter optado pelo anteparo com hidróxido de cálcio, ocorreu o seu rompimento pela guta percha no momento da obturação, ocasionando o extravasamento da mesma.

Após confirmação, através dos exames de imagem, do extravasamento da guta percha e ausência da regressão da lesão periapical após o tratamento endodôntico, a abordagem de escolha foi a intervenção cirúrgica. O retratamento endodôntico foi descartado, pois foi utilizado um cone principal invertido de calibre #80 e poderia ocorrer fratura do mesmo

durante o retratamento, além da impossibilidade do uso de solventes, em que possivelmente ocorreria o extravasamento para região periapical.

Desta forma, iniciou-se a cirurgia parendodôntica e a incisão realizada foi a de Neumann, devido a morfologia do elemento dentário e seu comprimento. Por não se tratar de um dente com a rizogênese completa, a incisão triangular com rebatimento do retalho foi mais viável devido melhor visibilidade e a localização do acesso cirúrgico para remoção da lesão e material extravasado. Caso fosse utilizado somente em gengiva inserida, apesar de ser esteticamente favorável, poderia levar em um insucesso pois uma das suas principais contra indicações é a inacessibilidade cirúrgica e a limitação de trabalho. Ao final da cirurgia, foi acomodado o enxerto ósseo na loja cirúrgica, com a finalidade estética da reconstrução de parede óssea vestibular, ao fornecer volume ósseo, no qual obteve-se sucesso.

Após 3 meses, foi realizado o acompanhamento do caso e novamente a tomografia computadorizada por feixe cônico e ao analisar o resultado foi positivo, no qual ocorreu fechamento do forame apical e ausência da lesão periapical e material obturador extravasado **(figura 11).**

Figura 11 – Tomografia computadorizada por feixe cônico, corte sagital.

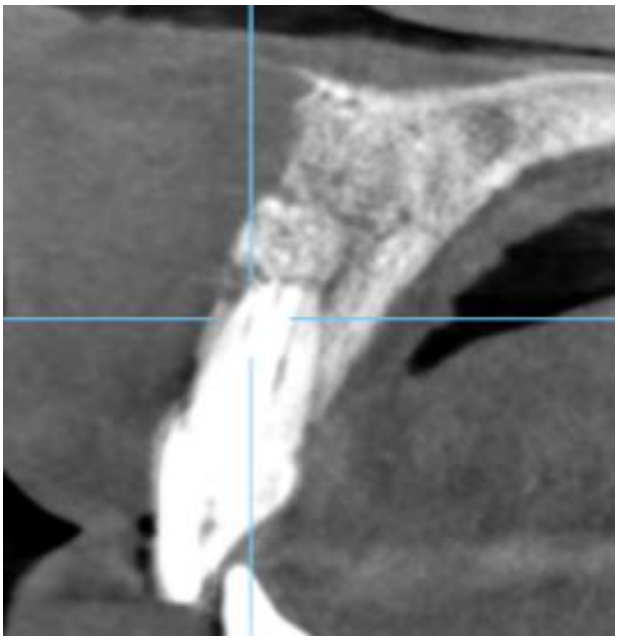

6 CONCLUSÃO

O tratamento endodôntico em dentes permanentes com rizogênese incompleta é considerado um desafio, devido as condições peculiares da morfologia do canal e

principalmente pela presença do ápice aberto. Sendo assim, sempre necessário uma análise geral do caso para indicar a intervenção cirúrgica como escolha de tratamento. Desta forma, por meio dos resultados obtidos após a cirurgia parendodôntica no caso relatado, pode-se concluir que a conduta foi favorável tanto para a remoção da lesão periapical e do extravasamento do material obturador, quanto para a estética ao realizar o enxerto ósseo, promovendo volume ósseo na cortical vestibular.

REFERÊNCIAS

BATISTA, A.; SYDNEY, G. B.; DEONIZIO, M. D.; Análise “in vitro” da viabilidade do uso do MTA e do hidróxido de cálcio como plug apical em dentes com rizogênese incompleta. **Revista Odontológica do Brasil Central**, v. 16, n. 42, março. 2010.

CENTENARO, W. L. A; PALMA L. Z; ANZILIERO L. Apicificação em dentes permanentes com rizogênese incompleta: relato de caso e revisão de literatura. **Revista Perspectiva,** v. 38, n. 141, p. 109-119, março. 2014.

COHEN, S.; HARGREAVES K. M. **Caminhos da Polpa.** 10 ed. Rio de Janeiro: Elsevier, 2011.

GRÜNDLING S. L.; GRUENDLING A.; C. A. GRÜNDLING; SANTOS R. B. Apicificação em dente com fratura coronorradicular: relato de caso clínico. **Revista da Faculdade de Odontologia Universidade De Passo Fundo**, v. 15, n. 1, janeiro/abril. 2010.

HUPP, J. R.; ELLIS, E.; TUCKER, M. R. **Cirurgia oral e maxilofacial contemporânea.** 6 ed. Rio de Janeiro: Elsevier, 2015.

LOPES, H. P.; SIQUEIRA Jr, J.F. **Endodontia. Biologia e técnica.** 4 ed. Rio de Janeiro: Elsevier, 2015.

LODI, L. M.; POLETO, S.; SOARES R. G.; IRALA L. E. D.; SALLES A. A.; LIMONGI O.; Cirurgia paraendodôntica: relato de caso clínico. **RSBO**: **Revista Sul-Brasileira de Odontologia**, v. 5, n. 2, p. 69-74, dezembro. 2007.

MARCHESAN, M. A.; ALFREDO E.; SUFREDINI A. R.; MATOSO F. B.; VANSAN L. P.; SOUSA NETO M. D. Tratamento de dentes traumatizados com rizogênese incompleta – apicificação. **RSBO: Revista Sul-Brasileira de Odontologia**, v. 5, n. 1, p. 59-62, fevereiro. 2008.

MORO E. P.; KOZLOWSKI JUNIOR V. A.; ALVES F. B T. Apexificação com hidróxido de cálcio ou agregado trióxido mineral: revisão sistemática. **Revista de Odontologia da UNESP**, v. 42, n. 4, p. 310-316, julho/agosto. 2013.

PINTO, M. S. C.; FERRAZ, M. A. A. L.; FALCÃO, C. A. M.; MATOS, F. T. C.; PINTO, A. S. B. Cirurgia parendodôntica: revisão da literatura. **Revista Interdisciplinar NOVAFAPI**. v. 4, n. 4, p. 55-60, outubro/novembro/dezembro. 2011.