AVALIAÇÃO DA VELOCIDADE DE CICATRIZAÇÃO DE FERIDAS POR SEGUNDA INTENÇÃO EM CÃES COMPARANDO O USO DE DIODO LASER CONTÍNUO E CURATIVOS KRUUSE MANUKA AD

Marjory Garcia de Oliveira[1]*; Rafael Ricardo Huppes*[2]*; Carolina Quarterone*[3]*; Alinne Góes Amaral*[4]

[1]Acadêmica de Medicina veterinária no Centro Universitário de Maringá – UNICESUMAR. Bolsista PIBIC-Fundação Araucária. E-mail: marjory_oliveira3@hotmail.com
[2]Docente Medicina veterinária no Centro Universitário de Maringá – UNICESUMAR, orientador. E-mail: rafaelhuppes@hotmail.com;
[3]Docente Medicina veterinária no Centro Universitário de Maringá – UNICESUMAR, co-orientadora;
[4]Acadêmica de Medicina veterinária no Centro Universitário de Maringá – UNICESUMAR, colaboradora.

RESUMO

A cicatrização por segunda intenção muitas vezes é necessária em casos de feridas muito extensas ou contaminadas, as quais precisam de atenção especial na limpeza e troca dos curativos, com grandes chances de infecção. O objetivo do presente trabalho é avaliar e comparar a eficácia de dois métodos de cicatrização (em cicatrização por segunda intenção), utilizando raio laser de baixa potência e película Kruuse Manuka AD®. O método será através da análise de 20 cães do Hospital Veterinário do Unicesumar, dos quais 10 serão tratados com Diodo Laser Continuo, aplicado em ambiente de penumbra, e 10 serão tratados com mel de Manuka, sendo a aplicação feita em ambulatório com os devidos cuidados, incluindo debridação de tecidos comprometidos e assepsia da ferida. Em todos os cães, os curativos serão avaliados e refeitos a cada 3 dias. A coleta e tratamento dos dados será feita a partir de avaliação morfométrica por meio de câmera digital, em que as feridas serão fotografadas a cada 5 dias. As fotos serão submetidas ao software Image J versão 1.3.1. e será aplicada uma fórmula para calcular os valores obtidos. Também será feita análise estatística com software R®, no qual os dados serão comparados entre os grupos pelo teste T Student e as escalas de avaliação pelo teste Mamm-Whitney. Por fim espera-se que o mel traga resultados mais eficientes, pois combate o crescimento de microrganismos na superfície da ferida, bem como atua em forma de barreira de proteção. Por outro lado, espera-se que o uso do laser tenha resultados mais eficazes, de forma que promove angiogênese estimulando a microcirculação no local e estimula tecido de granulação.

PALAVRAS-CHAVE: Cirurgia; feridas; Laserterapia; Mel de manuka; Pequenos animais.

1 INTRODUÇÃO

Quando feridas cutâneas não podem ser suturadas promovendo a cicatrização por primeira intenção, em virtude do nível de contaminação, lesão tecidual profunda, baixa viabilidade tecidual e/ou comprometimento vascular, elas são tratadas como feridas abertas (DERNELL, 2006). O tratamento adequado das feridas cutâneas abertas requer conhecimento amplo do processo de cicatrização, para poder escolher a intervenção terapêutica mais adequada para o caso. Estas feridas são frequentemente vistas na prática veterinária e podem ocorrer como resultado de traumas lacerantes, mordeduras, queimaduras e deiscência de suturas nos mais diversos procedimentos cirúrgicos (WALDRON; TREVOR 1998; FAHIE; SHETTKO, 2007).

- **Mecanismo de Ação do Raio Laser**: Os efeitos que a laser terapia proporciona no local, e nas estruturas adjacentes são os efeitos primários que melhoram o estímulo micro circulatório e trofismo celular, assim como estimula a atividade antioxidante, protegendo as células contra danos oxidativos durante o processo de cicatrização (PAIM et al., 2000; SILVEIRA et al., 2009). Portanto pela sua estimulação celular e mitose celular apresenta alto potencial de estimulação de tecido de granulação nos processos de cicatrização e reparo tecidual (MIKAIL, 2006).
- **Mecanismo de Ação do Mel de Manuka**: O componente de mel responsável pela sua atividade anti-inflamatória não foi identificado, mas pode ser devido a atividade antioxidante do mel. Existem níveis significativos de antioxidantes no mel (FRANKEL et al, 1998; GHELDOF;

ENGESETH, 2002; GHELDOF et al, 2002; GHELDOF et al, 2003; SCHRAMM et al., 2003), incluindo alguns que complexo com ferro para detê-lo, catalisando a reação de Fenton. Esta reação forma radicais livres do peróxido de hidrogênio (BUNTTING, 2001). Os radicais livres formados a partir de peróxido de hidrogênio, ao invés de peróxido de hidrogênio em si, que são responsáveis para a ativação do fator de transcrição NF-κB (SCHRECK et al., 1991), e essa ativação pode ser impedida por antioxidantes (GRIMBLE, 1994).

O presente trabalho tem por objetivo avaliar a eficácia do uso do raio laser, assim como, comparar com a utilização da película Kruuse manuka AD ® em feridas de espessura total em cães da rotina do Hospital Veterinário da Unicesumar.

2. MATERIAL E MÉTODOS

Foram utilizados 20 cães escolhidos aleatoriamente, de acordo com a rotina do Hospital Veterinário Unicesumar, divididos em dois grupos, um de 10 animais para avaliação com o uso do laser terapia e um de 10 animais com o uso do curativo absorvente de mel de manuka.

Grupo 1: composto por 10 animais que foram contidos em uma mesa disponibilizada pelo Hospital Veterinário da Unicesumar. O tratamento foi realizado por meio de aplicações do curativo Kruuse manuka AD a base de mel manuka adsorvente no tamanho de 10cm x 12,5 cm com avaliações e trocas do curativo a cada 3 dias ou de acordo com a extensão da lesão e avaliação da evolução da cicatrização do mesmo.

Grupo 2: composto por 10 animais que foram contidos em uma mesa disponibilizada pelo Hospital Veterinário da Unicesumar. Foi realizado o tratamento da ferida por meio de Laser com intervalo entre uma aplicação de 3 dias. O aparelho utilizado nesta técnica é o Diodo Laser Contínuo com as seguintes especificações: comprimento de onda 660nm, potência 35 mW, potência média de saída 20 mW, tipo de feixe colimado, área de emissão 0,035cm^2. Após coleta de dados, estes serão submetidos a avaliação morfométrica e análise estatística.

3. RESULTADOS E DISCUSSÃO

A pesquisa, ainda em fase de coleta de dados, apresentou resultados parciais significantes, podendo ser vistos ainda que sem a análise estatística presente. Pode-se observar que a utilização do mel proporcionou uma rápida cicatrização de feridas extensas, com poucos casos de infecção. O laser também se mostrou eficaz nas feridas, porém com a limitação de sua utilização em locais infeccionados ou com suspeita de neoplasias. A seguir algumas figuras ilustrando a progressão da cicatrização de feridas extensas com a utilização da película de mel de manuka:

Foto 1: arquivo pessoal 25/04/17

Foto 2: arquivo pessoal 02/05/17

Foto 3: arquivo pessoal 09/05/17

O paciente acima sofreu um atropelamento o qual gerou uma lesão na região axilar do membro torácico direito. Em todas as sessões, o curativo foi realizado a partir da limpeza do ferimento com solução fisiológica, realização das medidas e registros de imagens, colocação da película de mel e sua fixação com gaze e micropore, colocação de algodão hidrofílico, ataduras e esparadrapo.

Outro caso é de um paciente que sofreu atropelamento por trator e teve os dois membros posteriores lesionados com grande extensão. No membro direito houve extensa lesão com exposição das últimas falanges do terceiro dígito e foi realizado desbridamento de tecido danificado em centro cirúrgico e posterior curativo utilizando a película:

Foto 5: arquivo pessoal 10/05/17

Foto 6: arquivo pessoal 02/06/17

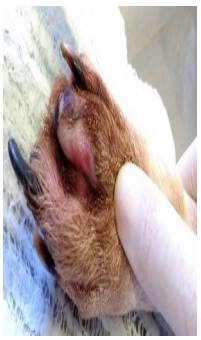
Foto 7: arquivo pessoal 11/07/17

Durante o processo de cicatrização houve complicações, como infecção pelo fato de os proprietários não realizarem a medicação receitada, bem como remoção da bandagem pelo animal, pois não foi utilizado colar elisabetano nas primeiras semanas, houve queda das falanges distais e descolamento do coxim. Esses fatores tornaram a cicatrização mais lenta, sendo que o tratamento deste paciente durou aproximadamente dois meses.

Outro paciente vítima de atropelamento apresentou ferida em membro pélvico direito no terço médio da face lateral. A ferida, apesar de não ser extensa, levou certo tempo para cicatrizar e o paciente apresentou infecção, sendo necessário o uso de antibiótico e realização de curetagem na ferida para estimular ainda mais a proliferação celular. Houve, inclusive um aumento no tamanho da ferida e posterior redução novamente.

Foto 13: arquivo pessoal 03/05/17

Foto 14: arquivo pessoal 09/05/17

Foto 15: arquivo pessoal 22/05/17

No dia 17/05 foi identificada infecção com formação de pus no local da ferida, portanto foi prescrita Cefalexina e realizada a curetagem com lâmina de bisturi, resultando no aumento da velocidade da cicatrização.

O paciente a seguir teve os coxins do membro torácico esquerdo amputados por um médico veterinário, então foi realizado no Hospital Veterinário do Unicesumar a implantação de coxins e posterior tratamento com o laser para promover a pega do implante e cicatrização mais eficaz.

Foto 16: arquivo pessoal

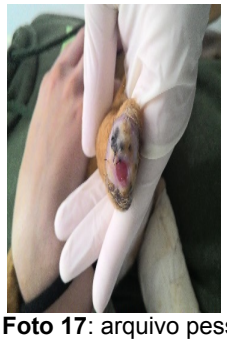

Foto 17: arquivo pessoal

4. CONCLUSÃO

Devido ao fato de que a pesquisa se encontra em andamento, pode-se apenas pincelar parcialmente uma conclusão a despeito dos resultados obtidos até então. Ambos os métodos de tratamento de feridas mostram-se eficazes na velocidade de cicatrização, no entanto, por se tratar de cães com leões provocadas por acidentes como atropelamentos ou brigas com outros animais, muitas das feridas apresentam certo grau de contaminação que pode gerar um quadro de infecção bacteriana local.

Nesses casos especiais, o mais indicado seria o mel, por possuir propriedades antissépticas, ao contrário do laser que poderia causar uma piora na proliferação bacteriana. Dessa forma pode-se observar que o laser possui limitações (em casos de suspeita de neoplasias também é contraindicado) que o mel não possui, o que faz este ser uma melhor opção em casos de recursos limitados de diagnóstico para descartar neoplasias e infecções.

Durante o projeto estão sendo encontradas algumas limitações a serem vencidas, tais como ausência de animais com feridas que se encaixem no perfil procurado, proprietários não cooperativos que acabaram por não realizar os cuidados em casa, o que acaba dificultando e atrasando o processo, tornando o tratamento mais longo e ineficaz, ou desistiram do tratamento antes da cicatrização completa. Ainda assim, é uma proposta que trará grandes benefícios à comunidade veterinária na eleição do melhor tratamento para feridas abertas em cães.

REFERÊNCIAS

BUNTTING, C. **The production of hydrogen peroxide by honey and its relevance to wound healing**. University of Waikato, New Zealand, 2001.

DERNELL, W.S. Initial Wound Management. **Veterinary Clinics of Small Animal Practice,** v. 36, p. 713-738, 2006.

FRANKEL S, ROBINSON GE, BERENBAUM MR Antioxidant capacity and correlated characteristics of 14 unifloral honeys. **J Apicultural Res,** v. 37, n. 1, p. 27–31, 1998.

FOSSUM, T.W. **Cirurgia de Pequenos Animais**. 3. ed. Rio de Janeiro: Elsevier; 2007.

GHELDOF, N.; WANG, X.; ENGESETH, N.J. Identification and quantification of antioxidant components of honeys from various floral sources. **J Agricultural Food Chemistry**, v. 50, p. 5870–77, 2002.

GRIMBLE, G.F. Nutritional antioxidants and the modulation of inflammation: theory and practice. **New Horizons,** v. 2, n. 2, p. 175–85, 1994.

PAIM, C.B.V.; RAISER, A.G.; CARDOSO, E. et al. Enxerto autólogo de pele, em malha, com espessura completa, na reparação de feridas carpometacarpianas de cães: resposta à irradiação laser AsGa. **Ciência Rural, Santa Maria**, v. 32, n. 3, p. 451-457, 2002.

SCHRECK, R.; RIEBER, P.; BAEUERLE, P.A. Reactive oxygen intermediates as apparently widely used messengers in the activation of the NF-κB transcription factor and HIV-1. **EMBO J**., v. 10, n. 8, p. 2247–58, 1991.

WALDRON, D.R.; TREVOR, P. Tratamento dos Ferimentos Superficiais. In: SLATTER, D. (Ed.). **Manual de Cirurgia de Pequenos Animais**. 2. ed. São Paulo: Manole; 1998. p.334-347.